Aus der chirurgischen Klinik (Vorstand Professor Dr. J. Mayr) und dem Pharmakologischen Institut (Vorstand Geheimer Hofrat Professor Dr. J. Brandl) der tierärztlichen Fakultät der Universität München.

Klinische und pharmakologische Untersuchungen mit Neosalvarsan bei chirurgischen Leiden infectiöser Natur unter Einschluss von Augenkrankheiten bei Haustieren.

Inaugural-Dissertation

zur

Erlangung der veterinär-medizinischen Doctorwürde

der

Tierärztlichen Fakultät

der

K. Ludwigs-Maximilians-Universität München

vorgelegt von

Moritz Ertl

Tierarzt.

München 1918.

Druck von F. Bruckmann A.-G., Paul Heysestrasse 9.

Aus der chirurgischen Klinik (Vorstand Professor Dr. J. Mayr) und dem Pharmakologischen Institut (Vorstand Geheimer Hofrat Professor Dr. J. Brandl) der tierärztlichen Fakultät der Universität München.

Klinische und pharmakologische Untersuchungen mit Neosalvarsan bei chirurgischen Leiden infectiöser Natur unter Einschluss von Augenkrankheiten bei Haustieren.

Inaugural-Dissertation

zur

Erlangung der veterinär-medizinischen Doctorwürde

der

Tierärztlichen Fakultät

der

K. Ludwigs-Maximilians-Universität München

vorgelegt von

Moritz Ertl
Tierarzt.

R. UNIV. BIBLIOTHEEK LEIDEN

München 1918.
Druck von F. Bruckmann A.-G., Paul Heysestrasse 9.

Gedruckt
mit Genehmigung des Professorenkollegiums
der K. Universität München

Referenten: Dr. J. Mayr
Dr. J. Brandl

Meiner lieben Frau
in Dankbarkeit
gewidmet.

Inhaltsübersicht

Seite

A. Einleitung 9
B. Chemischer Teil 10
C. Klinischer Teil 11
I. Allgemeines über die Anwendung des Neosalvarsans . . . 11
II. Spezielle Anwendung des Neosalvarsans bei chirurgischen Leiden einschließlich der Augenkrankheiten 12
1. Abschnitt: Augenkrankheiten 12
2. Abschnitt: Hufkrankheiten 31
3. Abschnitt: Widerrist- und Satteldrücke 43
4. Abschnitt: Lymphangitis 50
D. Zusammenfassung 54

Eine Folgeerscheinung der langen Dauer des Krieges ist, daß sich auf allen Gebieten ein ganz bedeutender Umschwung bemerkbar gemacht hat, welcher überall tief in unser wirtschaftliches Leben eingegriffen hat. Infolge des immensen Kostenaufwandes sahen wir Deutsche uns gezwungen, mit den uns zu Gebote stehenden Mitteln hauszuhalten, indem wir teils Nichtvorhandenes ersetzen und das Vorhandene möglichst schonen mußten, um uns vor Verlusten zu bewahren. Vornehmlich sahen wir uns genötigt darnach zu trachten unser Pferdematerial möglichst lange zu erhalten, insbesondere erkrankte Pferde aus den Pferdelazaretten infolge des großen Mangels an Nachersatz möglichst rasch wieder der Truppe als brauchbar zurückzuführen. Dieses einmütige Bestreben der behandelnden Tierärzte hatte zur Folge, daß aus dem Schatzkästchen der Therapie alles Mögliche und Unmögliche ausgekramt und empfohlen wurde und die Zahl der für dieses oder jenes Leiden empfohlenen Mittel ins Ungeheuerliche gestiegen ist. Es mag dabei auch etwas experimentiert worden sein, da ja durch den ständigen Wechsel unserer Truppenverbände, welche bald im Osten, bald im Westen und bald auf dem Balkan auftauchten, aus den besetzten Gebieten Seuchen in einem ungeahnten Umfang eingeschleppt wurden und welche möglichst rasch getilgt werden sollten. Bei der Bekämpfung dieser seuchenartigen Krankheiten, namentlich der Brustseuche, hat Malkmus (59) schon in Friedenszeiten die Beobachtung gemacht, daß bei Pferden, welche davon genasen, auch gleichzeitig chirurgische Leiden, wie z. B. Hufkrebs, günstig beeinflußt, ja sogar geheilt wurden, so daß man annehmen muß, daß sich im Verlauf der Brustseuche Schutzstoffe bilden, welche sowohl für den Erreger der Brustseuche wie für den des Hufkrebses schädigend wirken. Auf diesen Beobachtungen fußend,

wandte Zürn [1]) (50) (21) (22) (28) (42) (52) (54) (56) (59) bei zwei hufkrebskranken Pferden Neosalvarsan an, welches hauptsächlich zur Bekämpfung der Brustseuche dient (24) (47) und hier geradezu Spezifikum ist. Zürn erzielte in beiden Fällen Heilung. Ich versuchte selbst in einem Pferdelazarett des Westens die Applikation des Neosalvarsans bei hufkrebskranken Pferden mit Erfolg. Auf Grund dieser Beobachtungen wandte ich mich an meine ehemaligen Lehrer, nämlich Herrn Professor Dr. Mayr, Vorstand der chirurgischen Klinik der tierärztlichen Fakultät München, welcher mir Anleitung und Anweisung gab, die Applikation des Neosalvarsans nicht nur bei Hufkrebs zu versuchen, sondern überhaupt bei chirurgischen Leiden infektiöser Natur, einschließlich gewisser Augenerkrankungen. Herr Geheimer Hofrat Dr. Brandl, Vorstand des pharmakologischen Institutes der tierärztlichen Fakultät München, zeigte mir die Wege, welche ich für die chemischen Untersuchungen bei meinen Versuchen einzuschlagen hatte.

[1]) Zürn: Heilung des Hufkrebses durch Neosalvarsan. (Zeitschrift für Veterinärkunde 1918, Heft 1.) (59)

A. Einleitung.

Das Arsenpräparat Neosalvarsan wird hergestellt von den Farbwerken vorm. Meister, Lucius und Brüning in Höchst a. M.

Der Gedanke Arsenpräparate als Heilmittel anzuwenden, ist uralt und immer wieder werden in der Literatur von Zeit zu Zeit neue Mittel empfohlen, welche namentlich bei besonders hartnäckigen Leiden, wie z. B. Krebs, zu einem Heilerfolg führen sollen und deren Hauptbestandteil Arsen in irgendeiner Kombination oder Modifikation (45) (46) (58) ist. Namentlich zahlreich sind die diesbezüglichen Literaturnotizen in der Humanmedizin, während in der Tiermedizin darüber recht spärlich berichtet wird. Am häufigsten sind es das Arsen in Substanz und die arsenige Säure, welche therapeutische Verwendung finden und vornehmlich bei Aktinomykose als Spezifikum gelten (11) (14) (19) (26) (27) (29) (39) (41) (55).

Neuerdings ist das Augenmerk der ganzen Welt auf eine neue Arsentherapie gerichtet worden durch die Entdeckung des Salvarsans von Ehrlich; der weitere Ausbau dieser Therapie beruht, wie Meyer und Gottlieb (33) in ihrer „Experimentellen Pharmakologie" ausführen, auf den Erfahrungen der Pharmakologie über die Wirkungsweise von Komplexverbindungen. Organische Arsenverbindungen, die das giftige Element nicht in ionisierter Form enthalten, besitzen nicht mehr die unmittelbaren Giftwirkungen des Arsens, das gleichsam in maskierter Form enthalten ist. Solange die Komplexverbindungen nicht einer Spaltung unterliegen, entfalten sie im Organismus ihre reizartigen Wirkungen; wenn sie gespalten werden und Arsen in Ionenform auftritt, kommt dieses nachträglich als solches zur Wirkung. Die Komplexverbindungen des Arsens können je nach ihrer Verteilung im Organismus Veränderungen an solchen Stoffen hervorrufen, zu denen einfache Arsenverbindungen sonst überhaupt nicht gelangen. Dieser Gesichtspunkt ist maßgebend für ihren Wert zur mehr oder weniger elektiven Vergiftung von Infektionserregern.

B. Chemischer Teil.

Das Neosalvarsan bildet ein ockergelbes Pulver und besitzt einen eigentümlichen, gerade für dieses Präparat charakteristischen Geruch. Nach seiner chemischen Zusammensetzung ist es Dioxydiamidoarsenobenzolmono-methansulfinsaures Natrium und ist das Kondensationsprodukt des Salvarsans mit formaldehydsulfoxylsaurem Natrium (33). Neosalvarsan hat vor Salvarsan den Vorzug in Wasser leicht löslich zu sein und neutrale Lösungen zu geben. Es hat folgende Konstitutionsformel (5):

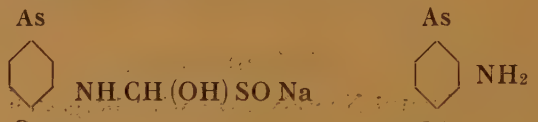

$$= C_{12} H_{11} O_2 As_2 N_2 CH_2 O SO Na$$

Der Arsengehalt des Neosalvarsans läßt sich aus dem Molekulargewicht 464 leicht feststellen nach der Gleichung 464 g Neosalvarsan enthalten 148 g Arsen

$$100 g \quad x g$$
$$x = 31{,}681 g$$

In 1 g Neosalvarsan sind also 0,31681 g Arsen enthalten. Hinsichtlich des Nachweises des Neosalvarsans in den Sekreten etc. habe ich mich lediglich auf den Nachweis des Arsens beschränkt, welches ich nach der Gutzeitschen Methode festgestellt habe. Diese gründet sich auf das Verhalten von Arsenwasserstoff (As H mit einer konzentrierten Lösung von Silbernitrat (1:1), das eine gelb gefärbte Doppelverbindung bildet, die bei Zusatz von Wasser in einen schwarzen Niederschlag (Ag) zerlegt wird. Dabei spielen sich folgende **Reaktionen ab:**

$$1.\ 6 Ag NO_3 + As H_3 = \underset{\text{gelb}}{As Ag_3\ 3 Ag NO_3} + 3 H NO_3$$

$$2.\ As Ag_3\ 3 Ag NO_3 + 3 H OH = As (OH)_3 + 3 H NO_3 + \underset{\text{schwarz}}{6 Ag}$$

Am besten führt man die Probe wie folgt aus:

In ein Reagenzglas bringt man ca. 5 ccm der zu prüfenden Lösung, ein Körnchen arsenfreies Zink und arsenfreie Salzsäure. Man legt auf die Mündung des Reagenzglases ein Stückchen Filtrierpapier, welches mit einer konzentrierten Silbernitratlösung (1:1) getränkt ist. War Arsen in der zu untersuchenden Flüssigkeit vorhanden, so wird das mit Silbernitrat befeuchtete Papier gelb gefärbt. Falls bei Entwicklung von Wasserstoffgas in der

Flüssigkeit Schaumbildung sich zeigen sollte, ist es empfehlenswert, einen lockeren Wattebausch in den Reagenzzylinder einzuführen, damit das Reagenzpapier nicht von dem Schaume berührt und eventuell geschwärzt wird.

C. Klinischer Teil.

I. Allgemeines über die Anwendung des Neosalvarsans.

Das Neosalvarsan findet wie das Salvarsan in allen Stadien der Syphilis mit bestem Erfolg Anwendung (neuerdings kombiniert mit Quecksilber) und die diesbezüglichen Literaturnotizen bilden nahezu eine Wissenschaft für sich.[1]) Ferner wird es angewendet bei Febris recurrens und einer Reihe von Tropenkrankheiten, wie z. B. Malaria, allerdings hier am günstigsten in Kombination mit Chinin; es findet dann noch bei einer großen Zahl anderer Krankheiten (31) (36) therapeutische Verwendung; es sollen hier nur die hauptsächlichsten angeführt sein, wie Pemphigus (7) (17) (32) (44) (48) (49) (53) (57), Lichen ruber planus (37), bei Mundgeschwüren auch nichtsyphilitischer Natur (13) (43) (51) und bei Spirillen- und Spirochätenkrankheiten.

Von den Tierkrankheiten (6) (10) (38) sind es hauptsächlich die Brustseuche (15) der Pferde und die Lymphangitis (9) (60), welche von Neosalvarsan oder Salvarsan spezifisch beeinflußt werden.

Die übliche Anwendungsweise des Neosalvarsans in der Tiermedizin gestaltet sich in der Hauptsache wie folgt:

Die hauptsächlichste Gebrauchsform ist die intravenöse, und zwar in Form der Injektion oder Infusion, indem eine genau dosierte Menge Neosalvarsan in einer bestimmten Quantität destillierten, körperwarmen Wassers gelöst wird; am gebräuchlichsten und am meisten praktisch bewährt hat sich die Vena jugularis zu diesem Zwecke als Applikationsstelle.

Eine andere Anwendungsart ist die Neosalvarsansalbe mit Vaseline (1:10). Die bei den Versuchen benötigte Salbe wurde von mir selbst im pharmakologischen Institut der tierärztlichen Fakultät München nach folgender Rezeptformel angefertigt:

Rp: Neosalvars. 1,0
Vaselin. alb. 9,0

Die Salbe wird auf die jeweils erkrankte Stelle aufgetragen, etwas Zellstoffwatte aufgelegt und der Verband angebracht.

Das Salbenkonstituens kann beliebig gewählt werden.

[1]) Salvarsan-Neosalvarsan-Literatur: Verzeichnis der Originalpublikationen März 1910 bis August 1913. (Selbstverlag der Farbwerke vorm. Meister Lucius & Brüning Höchst a. M.)

Endlich wird Neosalvarsan noch in Streupulverform verwendet, indem es auf die Wunde aufgestreut und gleichzeitig ein Trockenverband mit Zellstoff angebracht wird.

Einer subkutanen Applikation geht man aus dem Wege wegen der starken Abszeßbildung und Schwellung, die lange Heilungsdauer beanspruchen und außerdem sehr schmerzhaft sind.

In der menschlichen Augenheilkunde (1) (3) (8) (20) (23) (35) (40) werden endlich noch Fälle beschrieben, wo 2%ige Neosalvarsanlösung kombiniert mit Atropin in den Lidsack eingeträufelt wurde.

Die gebräuchliche Dosierung richtet sich jeweils nach dem Körpergewicht und dem Alter und gestaltet sich in folgender Weise:

a) bei Pferden 3—4,5 g,
b) bei Ziegen (wie beim erwachsenen Menschen) 0,6—0,9,
c) bei Hunden mittlerer Größe 0,15—0,45 (wie bei Kindern).

Wie Meyer und Gottlieb (33) in ihrer Experimentellen Pharmakologie anführen, erfolgt die Ausscheidung bei intravenöser Applikation sehr rasch; nach Hata erlischt die Schutzwirkung schon nach 3—4 Tagen. Nach subkutaner Einführung dauert nach Greven [1]) die Ausscheidung etwas länger.

II. Spezielle Anwendung des Neosalvarsans bei **chirurgischen Leiden** einschließlich der Augenkrankheiten.

Die mit Neosalvarsan angestellten Versuche sind in Abschnitte eingeteilt, von denen ein jeder ein chirurgisches Leiden infektiöser Natur behandelt; die einzelnen Abschnitte enthalten fortlaufend die behandelten Krankheitsfälle. Jedem Abschnitt geht nach Bedarf als Einleitung eine kurze Literaturnotiz voraus. Die Einteilung gestaltet sich demnach wie folgt:

1. Abschnitt: Augenkrankheiten,
2. „ Hufkrankheiten,
3. „ Widerrist- und Satteldrücke,
4. „ Lymphangitis.

1. Abschnitt. **Augenkrankheiten.**

Keratitis infectiosa.

Vorbericht (Fall 1—5):

Am 22. Mai 1918 wurden der chirurgischen Klinik München, Abtlg. für kleine Haustiere, von einer in München wohnhaften Frau zwei mit einem Augenleiden behaftete Ziegen zur Behandlung überwiesen; das Leiden sei erst ungefähr 14 Tage bis drei Wochen zuvor bemerkt worden, und da es sich zusehends von Tag

[1]) Münch. Med. Wochenschrift 1910, Nr. 40.

zu Tag verschlimmere, sei jetzt die tierärztliche Hilfe in Anspruch genommen worden. Auf die Frage, ob in der Nachbarschaft der Ziegenstallung eine derartige Erkrankung bemerkt worden sei, wurde der Bescheid gegeben, daß vor ca. drei Wochen einem in nächster Nachbarschaft wohnenden Ziegenhalter drei Ziegen an dem gleichen Leiden plötzlich über Nacht verendet seien. Dieser besitzt außerdem in der Nähe von Miesbach ein größeres Gut und treibt seine Ziegen von März bis Oktober auf die Weide in die Berge. Da in der Nähe im Gebirge in den Jahren 1916 und 1917 unter den Gemsen eine derartige seuchenhafte Augenerkrankung (6[1]) (16[2]) mit völliger Erblindung der Tiere beobachtet wurde, die eine beträchtliche Verbreitung angenommen hatte, so besteht die Möglichkeit, daß eine Uebertragung der Krankheit auf seine Ziegen durch Verschleppung erfolgt ist. Außerdem ist dieser Ziegenhalter des öfteren bei der Ziegenbesitzerin hier aus und ein gegangen und hat, als die Ziegen in München erkrankten, sich deren Augen angesehen und sich an den Ziegen zu schaffen gemacht ohne Desinfektion der Hände.

Die Stallung, in der die Ziegen untergebracht sind, ist ein sennhüttenähnlicher Holzschuppen und bietet Platz für 8 Ziegen, die jeweils einen durch eine kleine Bretterwand getrennten Stand für sich haben. Nur die Futterraufe ist durchlaufend. Ein gegenseitiges Beschnuppern der Tiere ist infolge der geringen Höhe der trennenden Bretterwände möglich. In dem Schuppen ist außerdem räumlich getrennt eine Hühnerstallung und ein Heim für Kaninchen untergebracht. Unter dem Bestand dieser Tiere besteht keine Augenerkrankung wie bei den Ziegen. Von den 8 im Stalle stehenden Ziegen sind 5 erkrankt, während die anderen 3 von der Erkrankung nicht betroffen wurden. Unter den 5 erkrankten war eine frisch zugekauft und von den kranken Ziegen angesteckt worden.

Fall 1: Keratitis infectiosa.

Signalement: Ziege, weiblich; salz- und pfefferfarben, gehörnt, 4 Jahre alt, Gewicht 45 kg, gibt Milch. — Patient der Abteilung für kleine Haustiere der chirurgischen Klinik der med. vet. Fakultät München.

Vorbericht: Am 22. Mai 1918 wurde die Ziege an die Klinik eingeliefert, da die beiden Augen seit einigen Tagen sich entzündet hätten, und von Tag zu Tag rasch schlechter geworden wären; beide Augen seien trüb, die Freßlust und Milchergiebigkeit auf ein Minimum gesunken.

[1]) Stroh: „Das sogenannte seuchenhafte Erblinden der Gemsen." (Der deutsche Jäger. 1918, Nr. 1.)
[2]) Grossmann: „Weidmannsheil" 1917, Nr. 8.

Befund: Die Untersuchung am 22. Mai lieferte folgendes Krankheitsbild: Beide Augen sind auf Druck von oben stark empfindlich, der Bulbus ist hart und etwas vorgewölbt und zwar in der Weise, daß die stark entzündlich geröteten Lider nur halb geschlossen werden können; in beiden Augen besteht ein seröser Ausfluß.

Die Hornhaut des linken Auges zeigt auf ihrer ganzen Oberfläche eine milchig rötliche Trübung; in der unteren Augenhälfte, ungefähr in halber Höhe der senkrechten Mittellinie, findet sich ein erbsengroßer, durch eine seichte, kreisförmige, scharf abgegrenzte Rinne abgeschnürter Fleck, wie durch ein Locheisen ausgeschlagen, von gelber Farbe, der sich convex über die Hornhaut erhebt und im unteren Quadranten augenwinkelwärts einen zweiten Ring haubenförmig aufgelagert hat. Das Innere dieses zweiten Ringes ist leicht getrübt.

Im rechten Auge ist gleichfalls im inneren unteren Quadranten ein scharf abgegrenzter, gelblich weißer Fleck von Erbsengröße; Trübung besteht diffus wolkig über das ganze Auge. Schwacher Lichtschimmer ist in diesem Auge vorhanden, kenntlich an dem schief nach links abwärts gehaltenen Kopf. — Die Futteraufnahme ist mäßig, das Temperament der Ziege müde, das Tier ist stark lichtscheu und wird daher in einem abgedunkelten Stall gehalten. — Die fieberhaft erhöhte Temperatur ist 39,9, die Pulszahl 95, die der Atmung 24. — Die Harnuntersuchung hatte folgenden Befund: Reaktion alkalisch, spez. Gewicht 1045, kein Eiweiß, kein Zucker, keine Gallefarbstoffe. Der Patient erhielt 0,9 g, d. i. pro kg Körpergewicht 0,02 g Neosalvarsan in 15 ccm körperwarmem, destilliertem Wasser gelöst in die Jugularvene injiziert. Gleichzeitig wurden die Augen mit Quecksilberoxytionatlösung (1:1000) bespült (4). Die Stallung wurde einer gründlichen Desinfektion mit Kalk unterzogen und der Mist verbrannt.

Bereits am folgenden Tage zeigte sich ein Zurückgehen der Körpertemperatur auf 39,0, Puls 88, Atmung 20. — Das spez. Gewicht des alkalisch reagierenden Harnes war 1040, Arsen konnte nach der Gutzeitschen Probe nachgewiesen werden. — An beiden Augen war noch keine Aenderung eingetreten.

Am 24. Mai war die wolkige Trübung des rechten Auges stark geschwunden und der Ring um das Hornhautgeschwür bedeutend verkleinert. — An der Peripherie der getrübten Hornhaut des linken Auges zeigte sich ein schmaler roter Ring, der kreisförmig die ganze Trübung einschloß. Das Geschwür selbst hatte eine kleine Delle bekommen. Das spez. Gewicht des Harnes war auf 1036

[1]) Bergmann: Ansteckende Hornhautentzündung, Keratitis infectiosa, beim Renntier. (Deutsche tierärztliche Wochenschrift 1915.)

urückgegangen; Arsen nachweisbar. Temperatur 38,5, Puls 80, Atmung 20.

Am 25. Mai bestand im rechten Auge noch eine minimale flockige Hornhauttrübung, während das Geschwür eine rauhe, höckerige Oberfläche zeigte und sich nicht vergrößert oder weiter ausgebreitet hatte. — Im linken Auge war in der Randzone die Cornea, wo tags zuvor der schmale rote Ring war, in schwarzbrauner, vollkommen klarer Pigmentierung bandstreifenförmig deutlich sichtbar; nach innen zu folgte ein breiterer, rötlicher Ring. Der übrige Teil war schwachblau getrübt.

Am 25. Mai war das spez. Gewicht des Harnes 1043, am 26. 1044, an beiden Tagen war kein Arsen mehr nachweisbar. Die Temperatur war am 25. 38,4, Puls 84, Atmung 20. Am 26. zeigte die Temperatur 38,5, Puls 76, Atmung 18.

Am 28. Mai wurden nochmals 0,9 g Neosalvarsan intravenös gegeben und außerdem die Augen mit Quecksilberoxytionatlösung bespült.

Am 31. Mai ist die wolkige Trübung im rechten Auge völlig geschwunden, nur an der Stelle, wo vordem das Geschwür war, ist eine leichte abgeflachte, trübe Stelle geblieben. — Im linken Auge bestand noch im äußeren unteren Quadranten der Cornea eine elipsenförmige Trübung von milchig blauer Farbe, unregelmäßig gegen die Umgebung abgegrenzt. Die Randgefäßzone war noch stark verbreitert. Die Ziege wurde als geheilt auf dem rechten Auge und als gebessert linkerseits der Besitzerin übergeben.

Die Milchergiebigkeit war nahezu wieder die gleiche wie vor der Erkrankung. Am 11. Juni war auch das linke Auge vollkommen rein. Die Ziege war vollkommen geheilt in 20 Tagen.

Temperaturkurve:

22. Mai	39,9	(vor der Neosalvarsaninjektion)
23. Mai	39,0	(nach „ „)
24. Mai	38,5	(nach „ „)
25. Mai	38,4	(nach „ „)
26. Mai	38,5	(nach „ „)

(siehe Seite 16)

Ergebnis: Auf die Neosalvarsaninjektion hin ging die fieberhafte Temperatur plötzlich zurück und es trat auch im Allgemeinbefinden der Ziege eine Besserung ein. Durch Bespülen des Auges mit Oxytionatlösung und infolge der intravenösen Dosis von Neosalvarsan trat Heilung von dem Hornhautgeschwür in beiden Augen ein. Nach Abheilung des Leidens im Auge war die Milchergiebigkeit wieder auf die Norm gestiegen.

Fall 2: Keratitis infectiosa.

Signalement: Ziege, weiblich, salz- und pfefferfarben, gehörnt, 3 Jahre alt, 45 kg schwer, gibt Milch. — Patient der Abteilung für kleine Haustiere der chirurgischen Klinik der med.-vet. Fakultät München.

Vorbericht: Die Ziege wurde am 22. Mai 1918 zur Behandlung eingeliefert. Vor einiger Zeit entzündete sich das linke Auge und wurde von Tag zu Tag trüber. Freßlust und Milchergiebigkeit verschlechterten sich.

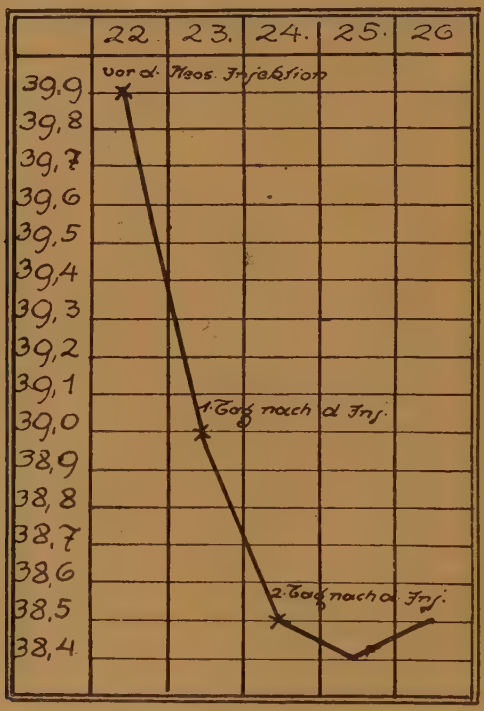

(siehe Seite 13)

Befund: Die Untersuchung am 22. Mai zeigte folgendes klinisches Bild: Am rechten Auge der Ziege fanden sich keinerlei krankhafte Veränderungen. Im linken Auge war der Bulbus mächtig vorgewölbt und auf Druck schmerzhaft empfindlich, die Schleimhaut der Lider hochgradig entzündlich gerötet; im inneren Augenwinkel fand sich ein eitriggelber Ausfluß, der so reichlich sezerniert wurde, daß die Wimperhaare des oberen und unteren Augenlides untereinander krustenförmig verklebt waren. Das Auge ist

nur halb geöffnet, die Blutgefäße stark injiziert und die ganze Hornhaut porzellanartig getrübt. Lichtempfindlichkeit ist in hohem Grade vorhanden, weshalb die Ziege im abgedunkelten Stall gehalten wird. Futteraufnahme ist gering. Die Temperatur beträgt 39,5, Puls 88, Atmung 26.

Die Untersuchung des Harnes hatte folgendes Ergebnis: Reaktion alkalisch, spez. Gewicht 1039, kein Zucker, kein Eiweiß, keine Gallefarbstoffe. — Die Ziege erhielt 0,9 g Neosalvarsan, d. i. pro kg Körpergewicht 0,02 g, in 15 ccm körperwarmem, destilliertem Wasser gelöst, intravenös appliziert. Gleichzeitig wurde das Auge mit warmer Oxytionatlösung (1:1000) bespült. Die Stallung wurde desinfiziert, frisch ausgeweißt und der Mist verbrannt.

Am 23. Mai ist die Rötung der Schleimhaut etwas abgeblaßt, die Füllung der Blutgefäße ist mäßig; sonst hat sich an dem Auge nichts verändert. Die Futteraufnahme ist heute gut im Gegensatz zu gestern; das Temperament lebhaft. Die Temperatur ist auf 38.7 gesunken, Pulszahl 92, Atmung 24.

Harnuntersuchung: Spez. Gewicht 1031, Arsen nachweisbar.
Augensekretuntersuchung: Arsen nach der Gutzeitschen Probe in Spuren nachweisbar.

Am 24. Mai zeigen sich an dem Auge bereits Änderungen. Am Rande der Hornhaut findet sich ringsum ein ungefähr ¼ cm breiter, rötlich schimmernder Ring, dem nach innen zu ein zweiter, um die Hälfte schmälerer von schmutzigtrüber, blaugrüner Färbung anliegt und sich nach innen zu auf die diffuse Trübung der Hornhaut verliert. Die Farbe der Hornhaut ist milchglasähnlich mit einem rötlichen Schimmer, namentlich scheint in der Mitte des vorgewölbten Bulbus ein Oval durch, welches deutlich die Form des Sehloches erkennen läßt. Temperatur 38,3, Puls 90, Atmung 22. — Das spez. Gewicht des Harnes ist 1029, Arsen nachweisbar.

Am 25. Mai verbreiterte sich der rote Ring am Rande der Hornhaut auf Kosten des zweiten nach innen zu anliegenden Ringes um die Hälfte seiner gestrigen Breite, am äußersten Rande des Ringes ist die Hornhaut bereits in einem ganz schmalen Ringstreifen aufgehellt und deutlich sichtbar; nach innen zu folgt auf den roten Ring heute ein bläulicher von ca. ¼ cm Breite. Der Rest der Cornea ist porzellanfarben durchscheinend und besitzt eine glatte Oberfläche. Temperatur 38,4, Puls 84, Atmung 20.

Harnuntersuchung: Spez. Gewicht 1035; Arsen nicht mehr vorhanden.

26. Mai: Keine Änderung, Temperatur 38,5, Puls 88, Atmung 22. Spez. Gewicht des Harnes 1037.

27. Mai: Keine Änderung, Temperatur 38,5, Puls 86, Atmung 22, spez. Gewicht des Harnes 1036.

Am 28. Mai wurde dem Patienten zum zweitenmal 0,9 g Neosalvarsan in 15 ccm körperwarmem, destilliertem Wasser in die Vena jugularis injiziert. Gleichzeitig erfolgte ein Bespülen des Auges mit warmer Quecksilberoxytionatlösung. — Der rote Ring auf der Hornhaut hat nahezu eine Breite von ¾ cm. Die Oberfläche des zentral liegenden Hornhautgeschwüres hat eine Delle bekommen.

Am 31. Mai hat sich das Geschwür stark abgeschnürt und ist etwas geschrumpft; die Oberfläche sieht sich von der Seite gesehen höckerig an. Die rote Randzone hat sich aufgehellt und ist zu einem breiten, braun pigmentierten Ring geworden. Die Ziege wurde auf Wunsch der Besitzerin als gebessert zurückgegeben, da die Milchergiebigkeit ja auch wieder auf die Norm zurückgekehrt war.

Gelegentlich eines Besuches am 11. Juni wurde die Ziege nochmals nachgesehen. Das linke Auge zeigte in seiner unteren Hälfte eine weiße, sternförmige Narbe, während die übrige Hornhaut eine klare, braune Färbung zeigte. Lichtschimmer war in geringem Grade vorhanden.

Am 18. Juni war vollkommenes Sehvermögen vorhanden und von der früheren Erkrankung nur noch eine Macula der Hornhaut geblieben.

Die Ziege war in 27 Tagen vollkommen geheilt.

Temperaturkurve:

22. Mai	39,5	(vor der Neosalvarsaninjektion)
23. Mai	38,7	(nach „ „)
24. Mai	38,3	
25. Mai	38,4	(Arsen im Harn nicht mehr vorhanden)
26. Mai	38,5	
27. Mai	38,5	

(siehe Seite 19, Tafel 1)

Kurve des spez. Gewichtes des Harnes:

22. Mai	1039	(vor der Neosalvarsaninjektion)
23. Mai	1031	(nach „ „)
24. Mai	1029	
25. Mai	1035	(Arsen nicht mehr vorhanden)
26. Mai	1037	
27. Mai	1036	

(siehe Seite 19, Tafel 2)

Ergebnis: Arsen konnte im eitrigen Augensekret 1 Tag lang und im Harn 2 Tage lang nachgewiesen werden. Die Temperaturkurve lehrt, daß die fieberhafte Temperatur auf die Injektion hin

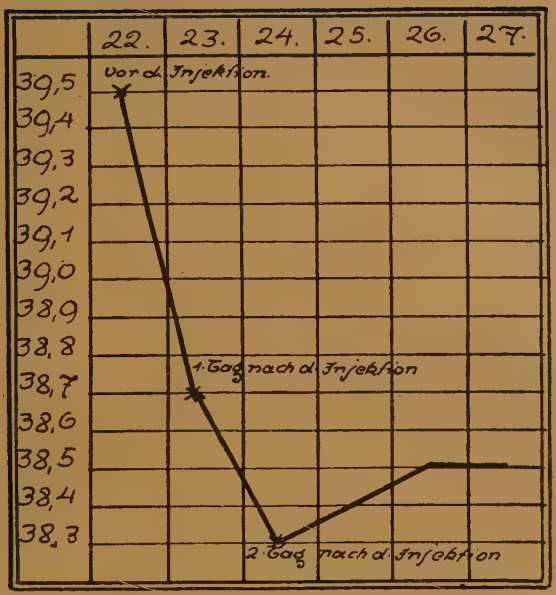

(Tafel 1, Text siehe Seite 18, Temperaturkurve 1)

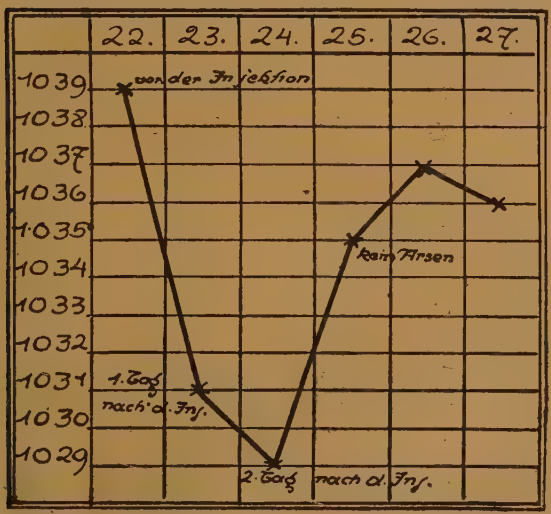

(Tafel 2, Text siehe Seite 18, Kurve 2)

rasch zurückgeht und auch noch einige Zeit sich in normalen Grenzen bewegt, wenn kein Arsen mehr nachweisbar ist. Die Kurve des spez. Gewichtes zeigt, daß auf die Injektion von Neosalvarsan das spez. Gewicht des Harnes rasch sinkt und ebenso rasch wieder auf normale Höhe steigt, wenn Arsen nicht mehr vorhanden ist. Das Hornhautgeschwür kam durch Bespülen mit Oxytionatlösung und intravenöser Neosalvarsandosis zum Abheilen.

Fall 3: Keratitis infectiosa.

Signalement: Ziege, weiblich, salz- und pfefferfarben, Rückenstreifen, ungehörnt, 2—3 Jahre alt, gibt Milch. — Behandelt gelegentlich des Ambulatoriums der chirurgischen Klinik der med.-vet. Fakultät München.

Vorbericht: Die Ziege wurde am 23. Mai 1918 an der chirurgischen Klinik vorgeführt und ist seit 14 Tagen an einer Trübung des rechten Auges erkrankt.

Befund: 23. Mai 1918. Da linke Auge ist nicht krankhaft verändert. — Am rechten Auge ist der Bulbus leicht vorgewölbt, auf Druck von oben empfindlich und fühlt sich hart an. In den stark geröteten Lidern besteht ein seröser Augenausfluß. Im rechten unteren Quadranten der Cornea findet sich ein weißer Fleck, welcher von einem rundlichen, mit scharfen Rändern versehenen Ring umgeben ist. Die Hornhaut zeigt im inneren oberen und unteren Quadranten milchige Trübung, die andere Hälfte des Auges ist rein. — Das Temperament des Tieres ist müde, die Futteraufnahme schlecht; Temperatur 39,7, Puls 88, Atmung 24.

Harnuntersuchung: Spez. Gewicht 1039, alkalisch, kein Zucker, kein Eiweiß, keine Gallefarbstoffe.

Der Patient erhielt 0,9 g Neosalvarsan in 15 ccm körperwarmem, destilliertem Wasser intravenös appliziert. Außerdem wurde das Auge mit einer 2%igen Neosalvarsanlösung bepinselt.

Am 24. Mai ist die Temperatur 39,2, Puls 84, Atmung 22.

Am 25. Mai hellt sich die Trübung etwas auf und der Abszeß ist etwas mehr abgegrenzt. Temperatur 38,3, Puls 84, Atmung 24.

Am 27. Mai hat das Geschwür bereits eine kleine Delle, die Trübung der Cornea ist fast nur noch auf den inneren unteren Quadranten beschränkt. Temperatur lebhaft, Futteraufnahme gut.

Bei einem Besuch am 3. Juni 1918 ist die Delle seichter geworden, der das Geschwür umschließende Ring in der unteren Hälfte abgestoßen und die Trübung nur noch hoffömig um das Geschwür herum.

Am 11. Juni ist von dem Hornhautgeschwür nur noch eine weiße, punktförmige Narbe von der Größe eines Stecknadelkopfes zu sehen. Die übrige Hornhaut ist vollkommen klar und durchsichtig und das Sehvermögen wieder vollständig hergestellt.

Der Patient ist in 18 Tagen von dem Hornhautgeschwür geheilt; auch gibt die Ziege, welche vor der Erkrankung 2 l Milch, während der Behandlung nur noch ½ l Milch gab, jetzt wieder nahezu 2 l.

Ergebnis: Die Temperatur ging infolge der intravenösen Neosalvarsaninjektion auf die Norm zurück, damit besserte sich auch das Allgemeinbefinden des Tieres. Infolge der Bepinselung des Auges mit 2%iger Neosalvarsanlösung und intravenösen Gabe dieses Medikamentes trat Heilung von dem Hornhautgeschwür ein.

Fall 4: Keratitis infectiosa.

Signalement: Ziege, schwarzscheckig, weiblich, gehörnt, 3—4 Jahre alt; gibt Milch. — Behandelt gelegentlich des Ambulatoriums der chirurgischen Klinik der med.-vet. Fakultät München.

Vorbericht: Seit zirka drei Wochen erkrankte die Ziege am linken Auge an einem Hornhautgeschwür, welches von Tag zu Tag an Umfang zunahm.

Befund: 24. Mai 1918. Das rechte Auge ist normal. In der Mitte des linken Auges findet sich eine bohnengroße, längsovale, gelbliche Stelle, welche von der Umgebung deutlich abgegrenzt ist und eine glatte Oberfläche besitzt. Der übrige Teil der Hornhaut ist rötlich blau getrübt und nahezu milchglasähnlich undurchsichtig. Außerdem ist der vorgewölbte Bulbus auf Druck stark empfindlich, die Augenlider halb geschlossen, die Schleimhäute entzündlich gerötet; es besteht ferner starker seröser Augenausfluß, außerdem ist der Patient sehr empfindlich gegen Licht. Sehvermögen ist in diesem Auge nicht vorhanden. — Die Futteraufnahme ist schlecht, das Temperament schlaff, die Milchergiebigkeit gering. — Temperatur 39,8, Puls 84, Atmung 26.

Eine Neosalvarsaninjektion erfolgte erst am 30. Mai, um eine Kontrolle für die Wirkung des Präparates zu haben. Bis zu dieser Zeit hatte sich das Auge stark verschlimmert; der gelbe Fleck hatte sich um die Hälfte seiner Größe ausgebreitet und die Hornhaut porzellanfarben getrübt. Infolgedessen wurde dem Patienten 0,9 g Neosalvarsan in 15 ccm körperwarmem, destilliertem Wasser intravenös appliziert und gleichzeitig das Auge mit einer 2%igen Neosalvarsanlösung bepinselt. Fieber war an diesem Tage immer noch vorhanden, das Thermometer zeigte 39,9.

Schon am 2. Juni, also nach zwei Tagen, hellte sich die Hornhauttrübung auf, der gelbe, abgegrenzte Fleck schrumpfte und zeigte bereits in der Mitte eine Delle.

Am 11. Juni wurde der Patient wieder nachgesehen. Die Hornhaut war vollkommen rein, von einer Trübung nicht mehr eine Spur vorhanden und an der Stelle, wo vordem das Geschwür war, fand sich in der unteren Augenhälfte eine sternförmige Narbe.

Sehvermögen war noch nicht vollständig vorhanden, wohl aber hatte die Ziege einen leichten Lichtschimmer.

Am 18. Juni war das Sehvermögen wieder völlig hergestellt, an der Stelle, wo vor acht Tagen sich die Narbe fand, war nur noch eine macula corneae geblieben.

Die Heilungsdauer beanspruchte 20 Tage.

Ergebnis: Dadurch, daß Neosalvarsan dem Patienten eine Zeitlang nicht gegeben wurde, trat eine Verschlimmerung in dem Augenleiden ein, welches sich nach intravenöser Dosis und Bepinselung der Hornhaut mit einer 2%igen Neosalvarsanlösung besserte und schließlich zur Heilung führte.

Fall 5: Keratitis infectiosa.

Signalement: Ziege, salz- und pfefferfarbener Scheck, weiblich, gehörnt, drei Jahre alt, gibt Milch. — Behandelt gelegentlich des Ambulatoriums der chirurgischen Klinik der med.-vet. Fakultät München.

Vorbericht: Im rechten Auge ist seit zirka acht Tagen ein gelber Fleck; das Auge ist getrübt.

Befund: 24. Mai 1918. Das linke Auge ist normal. Am rechten Auge findet sich im äußeren unteren Quadranten auf die senkrechte Mittellinie zu eine gelblich trübe, erbsengroße, oberflächliche, kreisrunde Stelle, während der übrige Teil der Hornhaut mit einem schwach wolkigtrüben Schleier überzogen erscheint. Im Auge besteht starke Entzündung nebst Rötung der Schleimhäute, außerdem ziemliche Lichtempfindlichkeit. Der Bulbus ist auf Druck von oben schmerzhaft. — Futteraufnahme und Milchergiebigkeit mäßig. — Temperatur 39,6, Puls 88, Atmung 28.

Um die Wirkung des Neosalvarsans zu erproben, wurde der Patient zunächst überhaupt nicht behandelt. Am 31. Mai hatte sich die Erkrankung wesentlich verschlimmert. Vor allem hatte sich das Geschwür vergrößert, welches nahezu Bohnengröße erreicht hatte, die übrige Hornhaut war stark getrübt und zeigte eine porzellanähnliche Trübung. Um dem Leiden Einhalt zu gebieten, wurde nunmehr die Cornea mit einer 2%igen Neosalvarsanlösung bepinselt. Temperatur 39,2.

Eine Besserung zeigte sich bereits am 2. Juni, wo sich die Trübung vom Rande der Cornea her leicht aufhellte; am Geschwür selbst war noch keine Änderung eingetreten. Temperatur 39,3.

Am 10. Juni war ein deutlicher Fortschritt zu bemerken; die Trübung der Cornea war nahezu verschwunden, nur noch ein intensiv bläulicher Hof um das Geschwür vorhanden, welches mehr längsovale Form angenommen hatte und von weißer Farbe war.

Am 18. Juni war das Auge völlig aufgehellt, von dem Geschwür nichts mehr zu sehen, und nur noch eine strichförmige Narbe zeigte den hier bestehenden Epitheldefekt an.

Am 21. Juni war das Sehvermögen wieder völlig hergestellt; nur eine macula corneae war geblieben.

Die Heilung der Ziege erfolgte in 22 Tagen.

Ergebnis: Während der Zeit, wo der Patient mit Neosalvarsan nicht behandelt wurde, verschlimmerte sich das Leiden. Es trat rasch eine Besserung ein, als die Cornea mit einer 2%igen Neosalvarsanlösung bepinselt wurde. Die Temperatur zeigte sich während der Behandlung immer etwas erhöht. Das Hornhautgeschwür wurde durch Bepinseln mit einer 2%igen Neosalvarsanlösung zum Abheilen gebracht.

Fall 6: Keratitis infectiosa (beider Augen).

Signalement: Ziege, weiblich, gehörnt (rechtes Horn abgebrochen), salz- und pfefferfarben, sechs Jahre alt, gibt Milch. — Aus dem Ambulatorium der chirurgischen Klinik der Tierärztlichen Fakultät München.

Vorbericht: Seit ungefähr zehn Tagen besteht in beiden Augen eine Trübung, namentlich im rechten Auge.

Befund: 31. Mai 1918. Im linken, bläulich getrübten Auge findet sich in der unteren Augenhälfte auf die Mittellinie zu ein erbsengroßer, gelber Fleck. — Das rechte Auge zeigt auf der Cornea eine blaurote, ringartige Trübung, in deren Mitte ein bohnengroßer, gelber, vorgewölbter Fleck sitzt; außerdem ist eitriger Ausfluß vorhanden und die Wimpern durch Krusten untereinander verklebt. Der Bulbus beider Augen ist auf Druck hart und sehr empfindlich. Die Ziege ist stark lichtempfindlich und stellt sich in die dunkelste Ecke des Stalles. — Temperatur 39,9, Puls 92, Atmung 26. — Die Ziege erhielt 0,9 g Neosalvarsan in 15 ccm körperwarmem, destilliertem Wasser in die linke Vena jugularis injiziert.

Am 3. Juni ist im Allgemeinbefinden des Tieres keine Änderung eingetreten; die Temperatur ist 39,0. In den Augen ist beiderseits die Schwellung etwas zurückgegangen. Die Ziege erhielt eine zweite Dosis von 0,9 g Neosalvarsan intravenös.

Am 5. Juni zeigt sich am linken Auge vom Rande der Cornea her ein schmaler Aufhellungsstreifen, das Gleiche ist der Fall am rechten Auge.

Am 12. Juni fand sich linkerseits, anschließend an die corneale Aufhellungszone, ein zirka ¼ cm breiter, roter Ring, der in seiner Mitte das Geschwür einschloß. Rechterseits bestand gleichfalls ein roter Kranz, nur war er hier nicht so breit wie links. Auf beiden Augen fehlte nach wie vor das Sehvermögen vollständig.

Am 18. Juni zeigten die Hornhautgeschwüre außer einer starken Abgrenzung gegen die Umgebung eine leichte Delle, besonders deutlich am linken Auge. Die Milchergiebigkeit war immer noch etwas eingeschränkt.

Wie sich der weitere Heilungsprozeß abspielte, entzieht sich meiner Kenntnis, da die Ziege von dem Besitzer verkauft wurde.

Eine Besserung in dem Leiden war während der 19tägigen Behandlung ohne Zweifel eingetreten.

Ergebnis: Durch zwei intravenöse Applikationen von Neosalvarsan wurde eine Besserung des Hornhautgeschwüres erzielt. Die Temperatur ging rasch auf annähernd normale Höhe zurück.

Fall 7: Keratitis infectiosa.

Signalement: Ziege, weiblich, mit Glöckchen, ungehörnt, salz- und pfefferfarben, 3 Jahre alt, gibt Milch. — Aus dem Ambulatorium der chirurgischen Klinik der Tierärztlichen Fakultät München.

Vorbericht: Seit fünf Tagen hat die Ziege eine Trübung im rechten Auge.

Befund: 31. Mai 1918. Das linke Auge zeigt keine Abweichung von der Norm. Im rechten Auge, dessen Hornhaut bläulich getrübt ist, findet sich in der Mitte ein hirsekorngroßer, gelber Fleck mit konvexer Oberfläche. Außerdem besteht leichtes Tränen, die Wimpern sind mit Krusten untereinander verklebt, der Bulbus vorgewölbt und auf Druck empfindlich. — Temperament schlaff und müde, Futteraufnahme und Milchergiebigkeit schlecht. — Temperatur 39,8, Puls 88, Atmung 30.

Die Ziege erhielt 0,9 g Neosalvarsan in 15 ccm körperwarmem Wasser intravenös in die Vena jugularis injiziert.

Bereits am 2. Juni war das Tier lebhafter und die Freßlust normal. Im rechten Auge trat vom Rande der Cornea her eine Aufhellung der Hornhaut ein und in der Mitte des Auges eine Schrumpfung des Geschwüres. Temperatur 38,4.

Am 11. Juni war das Geschwür aufgebrochen und zeigte eine höckerige Delle; vom Rande des Auges her war ein zirka ¾ cm breiter, rötlich blauer Ring sichtbar. Das Temperament war lebhaft; die Milchergiebigkeit nahezu wie vordem. (Früher fünf, jetzt vier Schoppen.)

Am 18. Juni war bereits auf der Hornhaut des Auges eine wolkige Trübung vorhanden und an Stelle des Geschwüres nur noch eine oberflächliche, kommaförmige Narbe von weißer Farbe.

Am 25. Juni fand sich nur noch eine kleine Hornhautmakula in der unteren Augenhälfte als letzter Rest des früheren Hornhautgeschwüres.

Die Ziege war in 26 Tagen von ihrem Leiden völlig geheilt.

Ergebnis: Durch einmalige intravenöse Applikation von Neosalvarsan ging die fieberhafte Temperatur auf normale Höhe zurück, damit trat auch gleichzeitig eine Besserung im Allgemeinbefinden des Patienten ein. Ebenso wurde die Milchergiebigkeit wieder gebessert. Infolge der Neosalvarsandosis wurde völlige Heilung von dem Hornhautgeschwür erzielt.

Fall 8: Infektiöses Corneaödem beider Augen mit Tendenz zum Granulom.

Signalement: Französische Zwergbulldogge, männlich, schwarz und gelb gestromt, 3 Jahre alt, Gewicht 15 Pfund. — Patient der Hunde-Abteilung der chirurgischen Klinik der med.-vet. Fakultät München.

Vorbericht: Der Hund wurde an der Hornhaut des rechten Auges von einer Katze gekratzt und Ende März 1918 der Hundeklinik eingeliefert. Aus dieser Verletzung entstand ein Geschwür der Hornhaut (Staphyloma adhaerens), schließlich kam es zum Durchbruch der Cornea und Staphylombildung, der Augapfel vergrößerte sich und es entstand eine grauweiße Trübung der ganzen Hornhaut und Vaskularisation um das Staphylom.

Am 27. April 1918 wurde in das Staphylom des rechten Auges eingestochen, während sich der Patient in Morphiumnarkose befand, worauf infolge der Verminderung des Druckes im Auge Kammerwasser ablief; der Gefäßring, der stark gerötet war, blaßte ab. Ein Verband wurde von dem Hund nicht geduldet, sondern abgekratzt, wobei es auch zu einer Verletzung der Hornhaut des linken Auges zwei Tage später kam. Auch am linken Auge vergrößerte sich diese Verletzung und bildete sich zu einem Hornhautgeschwür um. Der Patient kann das linke Auge willkürlich vor- und zurückschieben.

Nach acht Tagen, am 3. Mai 1918, hat der Patient das linke Auge etwas vorfallen lassen, wodurch sich das Lid hinter das Auge schob; auch im linken Auge kam es infolge Aufbrechens des Geschwüres zu einem Durchbruch der Hornhaut und es bildete sich ein Ödem der Cornea, wobei sich über das ganze linke Auge eine Trübung bildete. Man mußte bei der Art der Verletzung annehmen, daß vielleicht ein Teil der Iris in die Hornhautwunde hineingeschwemmt wurde; der Patient bekam daher 0,01 Atropin; die Folge war eine Mytriasis, die einen Tag anhielt, die Iris erweiterte sich langsam und der Hund konnte in diesem Zustand sehen, da die Iris so weit zurückgeschoben war, daß der obere Teil im inneren oberen Quadranten des Auges frei wurde. Als die Mytriasis vorbei war, war es auch wieder mit der Sehfähigkeit zu Ende. — Die Weiterbehandlung bestand in Applikation von Ugt. Zinci, die in das Auge gerieben wurde.

Am 16. Mai erfolgte im rechten Auge ein neuer Durchbruch der Hornhaut und es entstand neuerdings ein Staphylom; der ganze Bulbus ist vorgewölbt und wird in der Mitte von einem haselnußgroßen, graugrün gefärbten Granulom, dessen Oberfläche sich runzelig ansieht, überragt. Der übrige Teil der Cornea ist milchig getrübt. Im linken Auge besteht im inneren oberen Quadranten eine bläuliche Trübung; in den übrigen drei Quadranten ist auf die Mitte des Auges zu eine schmutzigbraune Wucherung von Erbsengröße und unregelmäßiger Oberfläche.

Am 18. Mai zeigte sich folgender Befund: In beiden Augen sind infolge des entzündlichen Prozesses die Blutgefäße prall gefüllt und treten stark in Erscheinung. Der bestehende Hornhautabszeß des rechten Auges brach heute in den Glaskörperraum durch unter Entleerung von Eiter, so daß dieses Auge nunmehr verloren ist. — Da die bisherige Behandlung der Augen mit rein äußerlichen Mitteln allein zu keiner Besserung führte, wurden dem Patienten versuchsweise 5 ccm einer 3%igen Neosalvarsanlösung intravenös appliziert, um eine Resorption des entzündlichen Prozesses in den Augen zu erzielen. Gleichzeitig wurde das Auge mit Quecksilberoxytionatlösung bespült.

In der Zeit vom 21. bis 25. Mai zeigten sich am linken Auge folgende Veränderungen: Die bestehende Auflagerung auf der Hornhaut des Auges schnürt sich etwas und an ihrer Basis umschließt eine kleine, schmale, ringförmige Furche das ganze Granulom, während die auf der übrigen Hornhaut befindliche milchige Trübung sich etwas aufhellt. Am 22. Mai wurde wiederum eine 1%ige Atropinlösung in das Auge eingeträufelt, was zur Folge hatte, daß am linken Auge neuerdings sich am 23. Mai eine Mytriasis zeigte, deutlich sichtbar durch die Erweiterung der Pupille. Vom Hornhautrand her hellt sich die Trübung noch mehr auf und es ist im inneren oberen Quadranten bereits ein winziger Spalt frei, der einen schwachen Einblick in die vordere Augenkammer gewährt bis zur Iris. Der Bulbus ist auf Druck noch empfindlich.

Am 25. Mai hat sich die Auflagerung der Cornea in folgender Weise verändert: Die vom Cornealrand zu der Auflagerung hin verlaufenden Gefäßchen sind noch stark injiziert und prall mit Blut gefüllt. Die Trübung geht immer mehr zurück, namentlich vom inneren oberen Quadranten her, so daß im inneren Augenwinkel völlige Klarheit besteht; die Oberfläche der cornealen Auflagerung ist nicht mehr glatt, sondern höckerig und zeigt in ihrer Mitte eine zweite Abgrenzung; die umschließenden Schnürungsfurchen zeigen eine unregelmäßige Form. Sehvermögen ist trotz dieser deutlich kenntlichen Besserung nicht vorhanden. — Im rechten Auge wurde das Geschwür wiederum aufgestochen, um

dem Eiter, von dem einige Tropfen vorhanden waren, Abfluß zu verschaffen.

Am 31. Mai ist das Ödem des linken Auges nahezu verschwunden, die Randzone der Blutgefäße vergrößert und das Zentrum entsprechend verkleinert.

Am 4. Juni konnte keine wesentliche Änderung konstatiert werden; der Hund zeigte ein äußerst lebhaftes Temperament, wurde aber leider auf Wunsch der Besitzerin wegen Unheilbarkeit des rechten Auges getötet.

Die Temperaturkurve des Patienten zeigte während der Behandlung nichts Wesentliches, sie bewegte sich zwischen 37,5 und 38,4.

Von einer regelmäßigen Harnuntersuchung wurde Abstand genommen, bei dem äußerst nervös-lebhaften Temperament des Hundes.

Eine einmal vorgenommene Untersuchung des Harnes am 21. Mai, also drei Tage nach der Neosalvarsaninjektion, zeitigte ein zweifelhaftes Ergebnis. Das spez. Gewicht des sauer reagierenden Harnes war 1022, es fand sich kein Eiweiß und kein Zucker.

Ergebnis: Infolge der intravenösen Neosalvarsaninjektion und des gleichzeitigen Bespülens der Cornea mit Quecksilberoxytionatlösung zeigte sich:

1. Eine Schnürung des Hornhautgranuloms.
2. Eine Aufhellung der Hornhauttrübung.
3. Zurückgehen des Corneaödems.

Fall 9: Chronische Keratitis mit pannus corneae beider Augen im Anschluß an chronische Nephritis.

Signalement: Schäferhundbastard, braun mit schwarzer Decke, männlich, 3 Jahre alt, Gewicht 22½ Pfund. — Patient der Abteilung für kleine Haustiere der chirurgischen Klinik der med.-vet. Fakultät München.

Vorbericht: Der Hund kam vom Feld zurück und war in die medizinische Klinik wegen chronischer Nierenentzündung aufgenommen worden. Im Anschluß daran erkrankte Mitte März das linke Auge und anfangs Mai auch das rechte an einer Entzündung der Hornhaut.

Anfangs Mai wurden die beiden Augen der entsprechenden üblichen äußerlichen Behandlung unterzogen; da sich dabei keine Besserung zeigte, wurde am 18. Mai eine neue Therapie angewandt und der Patient erhielt 5 ccm einer 9%igen Neosalvarsanlösung intravenös appliziert. Außerdem war die Indikation des Neosalvarsans dadurch gegeben, daß der Patient eine fieberhafte Körpertemperatur, nämlich 39,5 zeigte; Puls 86, Atmung 30. Die Augen wurden außerdem mit warmer Quecksilberoxytionatlösung von Körpertemperatur bespült. — Die Futteraufnahme war mittel-

mäßig, das Temperament etwas schlaff und müde. — Die vor der Injektion vorgenommene Harnuntersuchung hatte folgendes Ergebnis: Spez. Gewicht 1007 (chronische Nephritis; Patient ist auch noch bei Druck auf die Nierengegend empfindlich), Reaktion sauer, kein Zucker, Eiweiß in ziemlichen Mengen, da auch Blut im Harn nachgewiesen werden kann. Der Gang des Tieres ist in der Nachhand etwas steif. Die Untersuchung der Augen zeitigte folgenden Befund: Der Bulbus beider Augen ist etwas vorgewölbt und zeigt beim leisesten Druck von oben her starke Schmerzhaftigkeit; er fühlt sich hart an. Die Blutgefäße treten in beiden Augen stark hervor und zeigen eine pralle Füllung. In beiden Augen besteht seröser Ausfluß. Das Tier geht dem Tageslicht aus dem Wege infolge heftiger Lichtempfindlichkeit. — Im inneren oberen Quadranten des rechten Auges erscheint die Cornea infolge einer hirsekorngroßen, durchscheinenden Auflagerung sulzig getrübt und besitzt eine ziemlich matte Oberfläche, so daß bei der Untersuchung mit dem Augenspiegel die Spiegelbilder undeutlich, verschwommen und verzerrt zutage treten. Die übrigen Quadranten des Auges erscheinen graurötlich verschwommen und wolkig schleierhaft getrübt. — Ähnliche Erscheinungen zeigen sich auch im äußeren, oberen und unteren Quadranten des linken Auges. Auf der Cornea zeigt sich ein dickes, gallertähnliches Maschenwerk bindegewebiger Auflagerungen von rötlich blaugrauer Farbe. Ähnlich getrübt erscheint auch der innere obere und untere Quadrant, nur ist das Netzwerk nicht so deutlich abgegrenzt wie auf der äußeren Hälfte des Auges. — In der Zeit vom 19. und 20. Mai ist keine Änderung eingetreten, nur die Temperatur ist zurückgegangen auf 38,6 bezw. 38,5.

Bereits am 21. Mai ist im Allgemeinbefinden des Hundes eine Besserung zu konstatieren, die Futteraufnahme ist besser, das Temperament lebhaft und unruhig. Die Körpertemperatur ist auf 38,4 zurückgegangen. Die Blutgefäße beider Augen erscheinen heute nicht mehr so prall gefüllt; die früher stark geröteten Schleimhäute haben jetzt eine blaßrote Färbung.

Am 22. Mai erscheint das rechte Auge diffus milchig getrübt, was auch am linken zu konstatieren ist, namentlich in seinem inneren Quadranten. Die maschenförmigen Auflagerungen zeigen einen deutlich abgegrenzten Schnürring und nicht mehr die gleiche Ausdehnung wie vor zwei Tagen. Der Schnürring ist sehr seicht und umschließt wie eine mattmilchglasähnliche Linie die Auflagerungen der Hornhaut. Temperatur 38,3.

Bei der Untersuchung des Harnes, der ein spez. Gewicht von 1007 zeigte und sauer reagierte, außerdem Blut und Eiweiß enthielt, konnte Arsen deutlich noch nachgewiesen werden.

Am 23. Mai hatten sich beide Augen wesentlich gebessert. Der Bulbus war nicht mehr so stark vorgewölbt, die Blutgefäße bei mäßigem Füllungsgrad stark abgeblaßt. Das Sehvermögen auf beiden Augen ist noch eingeschränkt. — Im linken Auge hellt sich die flockig-rauchige Trübung etwas auf und erscheint am äußeren Hornhautring klar; durch die senkrechte Mitte des Auges hat sich eine deutlich erkennbare Schnürfurche gebildet, welche die Auflagerungen in zwei ungleich große Hälften teilt. Das bindegewebige Maschenwerk ist stark geschrumpft, was auch bei der Adspektion des Auges von der Seite deutlich kenntlich ist. — Das rechte Auge zeigt vom Rande der Sklera her ringsum gleichfalls ein Verschwinden der Trübung und kreisförmig eine Aufhellung. Von der hirsekorngroßen Auflagerung im oberen inneren Quadranten ist nichts mehr zu sehen. Im Harn konnte kein Arsen mehr nachgewiesen werden.

Am 24. und 25. Mai hellt sich am linken Auge der Pannus corneae immer mehr auf und die in der senkrechten Mittellinie des Auges verlaufende Aufhellungsfurche verbreitet sich zusehends, schiebt sozusagen die Auflagerungen beiseite und läßt den oberen Teil der Linse deutlich erkennen. Das rechte Auge zeigt deutliches Schrumpfen des aufgelagerten Bindegewebes. Das Sehvermögen des Hundes hat sich wesentlich gebessert.

In der Zeit vom 26. bis 31. Mai zeigte sich keine weitere Veränderung in den Augen des Patienten.

Am 1. Juni wurde der Hund als gebessert seinem Besitzer zurückgegeben.

Am 15. Juni war bei dem Hund ein Rückfall eingetreten, indem sich über die Cornea beider Augen ein dichter Belag schob, so daß überhaupt kein Sehvermögen vorhanden war. Am gleichen Tage wurden dem Patienten 0,3 g Neosalvarsan in 5 ccm Wasser in die Jugularvene gegeben. Bereits am 17. Juni hellte sich die untere Augenhälfte des linken Auges vom Cornearande her auf, flachte sich auf die Mitte zu milchig ab, während die obere Hälfte völlig trüb war. — Am rechten Auge zeigte sich vom Cornearande her eine Aufhellung, welche ringartig in ihrer Mitte die Augenauflagerung einschloß.

Am 19. Juni hatte sich das Sehvermögen in der Weise gebessert, daß der Hund bereits größere Gegenstände unterscheiden konnte; so apportierte er bereits einen Stein von 5 cm Länge und 2½ cm Dicke, während er einen etwa um die Hälfte kleineren nur mit seinem Geruchsinn auffinden konnfe. Bei der Untersuchung mit dem Augenspiegel konnte der Hintergrund des linken Auges zum Aufleuchten gebracht werden, was rechterseits nicht völlig erreicht werden konnte.

Ergebnis: Eine Besserung war in dem Augenleiden des Hundes eingetreten; eine völlige Heilung konnte nicht erzielt werden, da keine Abstoßung oder Resorption des bindegewebigen Maschenwerkes auf der Hornhaut erzielt werden konnte. Infolge der intravenösen Injektion ging die fieberhafte Körpertemperatur auf normale Höhe zurück unter gleichzeitiger Besserung im Allgemeinbefinden des Tieres. Durch das gleichzeitige Bespülen der Cornea mit Quecksilberoxytionatlösung erfolgte:

1. Eine Aufhellung der Hornhauttrübung in beiden Augen.
2. Eine Zerteilung der stark eingelaufenen Blutgefäße.
3. Eine Schrumpfung der bindegewebigen Auflagerungen.
4. Ein Verschwinden des Corneaödems.
5. Eine Zerteilung der bindegewebigen Auflagerungen des Pannus cornea konnte nicht erzielt werden.

Ergebnis aus Abschnitt 1.

Von den hier angeführten Fällen konnte bei sechs Erkrankungen an Keratitis infectiosa Heilung der Hornhautgeschwüre erzielt werden und einmal Besserung. Infolge der intravenösen Injektion von Neosalvarsan zeigte die Temperaturkurve ein rasches Sinken auf die Norm, was auch noch einige Zeit anhielt, als bereits kein Arsen in den Sekreten mehr nachweisbar war; gleichzeitig besserte sich das Allgemeinbefinden der Tiere und die Milchergiebigkeit war nahezu wie vor der Erkrankung. Während der Zeit, wo Neosalvarsan den Patienten vorenthalten wurde, verschlimmerte sich das Leiden. Heilung konnte erzielt werden bei ein- und zweimaliger intravenöser Neosalvarsaninjektion, außerdem bei intravenöser Neosalvarsaninjektion und gleichzeitigem Bespülen der Hornhaut mit Oxytionatlösung oder 2%iger Neosalvarsanlösung, endlich bei alleinigem Bepinseln der Hornhaut mit 2%iger Neosalvarsanlösung. Ein Sinken der fieberhaften Körpertemperatur trat nur bei intravenöser Gabe ein, während bei Bepinseln der Hornhaut mit 2%iger Neosalvarsanlösung die Körpertemperatur erhöht blieb. Das spez. Gewicht des Harnes ging während der Zeit, wo Arsen nachweisbar war, zurück und schnellte rasch nach dem Ausscheiden des Arsens auf seine frühere Höhe hinauf. Arsen konnte im Harn zwei Tage nach der Injektion nachgewiesen werden, in Sekreten nur einen Tag.

Bei Pannus corneae und Granulom der Hornhaut konnte bei Hunden durch Bespülen mit Oxytionatlösung und gleichzeitiger intravenöser Neosalvarsandosis eine Resorption oder Abstoßung von bindegewebigen Auflagerungen der Hornhaut nicht erzielt werden, wohl aber eine Schrumpfung und Schnürung derselben.

Corneaödeme gingen bei Hunden und Ziegen unter gleichzeitiger Aufhellung der milchigen Hornhauttrübungen zurück.

Endlich erfolgte jeweils nach intravenösen Neosalvarsandosen ein Abblassen und eine Zerteilung der stark eingelaufenen Blutgefäße.

2. Abschnitt. **Hufkrankheiten.**

Einleitung.

Über die Behandlung des Hufkrebses mit Neosalvarsan ist bis jetzt in der Literatur noch recht wenig bekannt. Nur folgendes ist bisher erschienen:

1. *Sellnick* (42) hatte bei einem Rückfall von Hufkrebserkrankung mit Salvarsan keinen Erfolg.
2. *Weygold* (56) erzielte bei Hufkrebserkrankungen durch intravenöse Neosalvarsanapplikation vor der Operation glatte Heilung.
3. *Zürn* (59) versuchte zweimal, durch intravenöse Neosalvarsandosen Hufkrebs zum Abheilen zu bringen und hatte jedesmal Erfolg.
4. *Unglert* (54) sah nach intravenöser Neosalvarsandosis keine Beeinflussung der Hufentzündung.
5. *Töpper* (52) hatte Heilerfolg mit intravenöser Neosalvarsanapplikation bei akuter Rehe.

Fall 1: Hufkrebs (vorne links).

Signalement: Fuchswallach, durchgehende Blässe, hinten rechts bekrönt, Krone schwarz getupft, 9 Jahre alt, leichtes Feldartillerie-Vorderpferd. — Patient eines Pferdelazarettes des Westens.

Das Pferd wurde anfangs September 1917 dem Lazarett wegen Hufkrebs vorne links überwiesen und war früher nie mit diesem Leiden behaftet. Von der Erkrankung waren der äußere Strahlschenkel und der äußere Eckstrebenwinkel betroffen; die Erkrankung tritt außerdem noch auf die äußere Seiten- und Trachtenwand über. Die dem Strahl aufliegenden Wucherungen hatten das Aussehen von Blumenkohl und sezernierten eine schleimig schlüpfrige, übelriechende Schmiere.

Einige Tage nach der Überweisung des Patienten an das Pferdelazarett wurde am 10. September 1917 die Operation vorgenommen. Die krebsartigen Wucherungen und die erkrankten Teile der Seiten- und Trachtenwand wurden entfernt und dabei noch ein Teil des angrenzenden gesunden Gewebes mit weggenommen. Dann wurde die operierte Stelle mit Neosalvarsan bestreut und ein Druckverband angelegt. Nach 14 Tagen fand der erste Verbandwechsel statt. Auf den Operationsflächen zeigten sich zwar noch schmierige Beläge, es war jedoch auffallend, daß der typische Hufkrebsgeruch fehlte. Die Wundränder aller Operationsstellen zeigten bereits vom Rande her einen schmalen

blassen Saum neugebildeten Horns. Nach Reinigung der absolut schmerzlosen und nicht blutenden Wundflächen mit trockener Zellstoffwatte wurde ein zweites Mal Neosalvarsan aufgestreut und ein Druckverband angelegt, welcher abermals 14 Tage liegen blieb. Die Wundränder bildeten jetzt einen ungefähr 1½ cm breiten Saum am Operationsdefekt der Seitenwand, während am Strahlschenkel nur noch ein kleiner Defekt die Fleischwand durchblicken ließ. Schmierige Beläge waren nicht mehr vorhanden. Die Therapie bestand abermals im Reinigen der Wunden mit trockener Zellstoffwatte und Anlegen eines Trockenverbandes, diesmal ohne Aufstreuen von Neosalvarsan. Überflüssige Granulationen wurden mit Höllenstein bepinselt. Nach weiteren vier Wochen — inzwischen war der Verband jeweils nach Bedarf erneuert worden — war der Defekt am Strahl und an der äußeren Eckstrebe völlig verschwunden und junges Horn an seine Stelle getreten. Zwei Wochen später war auch der Horndefekt an der äußeren Seiten- und Trachtenwand geheilt und das Pferd konnte nach einer Behandlung von zirka zehn Wochen Mitte November 1917 als dienstfähig dem Truppenteil zurückgegeben werden.

Fall 2: Hufkrebs (hinten rechts).

Signalement: Brauner Wallach, Stern, 7 Jahre alt, Reitpferd. — Patient eines bayerischen Pferdelazarettes des Westens.

Das Pferd wurde anfangs September 1917 wegen Lahmheit h. r. dem Lazarett überwiesen. Bei der Untersuchung zeigten sich sämtliche Gelenke gesund, dagegen war der Strahl bei Druck mit der Hufzange ziemlich empfindlich. Beim Beschneiden des Strahles gelangte man bald auf eine schwammige Masse, welche sich leicht schmierig anfühlte und blutete, wenn man mit dem Schleifenmesser etwas abnehmen wollte. Außerdem zeigte sich die Strahlgrube mit schmierigen Zerfallsmassen angefüllt. Am 11. September wurde das Pferd in Chloralhydrat-Narkose operiert, der ganze Strahl bis auf die Blättchenschicht entfernt und auch von dem gesunden Randgewebe etwas weggenommen. Hierauf wurde die Operationswunde mit Neosalvarsan bestreut und ein Druckverband angelegt, welcher das erstemal nach 14 Tagen gewechselt wurde. Dabei zeigte sich zwar noch der Fleischstrahl mit einer schlüpfrigen Schmiere bedeckt, der jedoch auffallender Weise der typische Hufkrebsgeruch fehlte. Die Wunde wurde mit trockener Zellstoffwatte gereinigt, Neosalvarsan aufgestreut und ein Verband wieder angelegt, der gleichfalls 14 Tage liegen blieb. Als er erneuert wurde, zeigte sich von den Wundrändern her bereits die Bildung von jungem Horn, welches seitlich hereinschob. Die Wunde, die sich früher schlüpfrig anfühlte, zeigte nur noch ganz wenig schleimähnlichen Belag und verkleinerte sich in den folgen-

den Wochen immer mehr auf Kosten des vom Rande her sich zubildenden Hornes. Überflüssige Granulationen wurden mit Höllenstein weggeätzt. Neun Wochen nach der Operation waren am Strahl wieder normale Verhältnisse eingetreten und das Pferd wurde als dienstfähig der Truppe zurückgegeben.

Ergebnis aus Abschnitt 2, Fall 1 und 2:

Durch Bestreuen der operierten Hufkrebsstellen mit Neosalvarsan wurde in zwei Fällen Abheilung des Hufkrebses erzielt. Überflüssige Granulationen mußten außerdem mit Höllenstein weggeätzt werden. Der typische Geruch nach Hufkrebs fehlte.

Fall 3: Hufkrebs (vorne links).

Signalement: Fuchsstute ohne Abzeichen, 12 Jahre alt, mittelschweres Zugpferd. — Patient eines bayerischen Pferdelazarettes.

Das Pferd wurde dem Lazarett Anfang September 1917 wegen Hufkrebs v. l. eingeliefert. Die ganze äußere Sohlenhälfte fühlte sich bei Druck wie ein Schwamm an und verbreitete einen üblen, käseartigen Geruch. Von der Erkrankung war auch die äußere Seitenwand betroffen, welche unter der Hornschicht gleichfalls käsigen Zerfall zeigte. Bei der Operation wurde die ganze äußere Sohlenhälfte und die Seitenwand in einer Breite von etwa 10 cm einschließlich kleiner Partien gesunden Hornes radikal entfernt und dann ein Trockenverband angelegt. Da in der Stallung ein neben diesem Patienten stehendes, neu zugegangenes Pferd an Brustseuche erkrankte, erhielt der Patient vorbeugenderweise 4,5 g Neosalvarsan in 150 ccm Wasser intravenös infundiert. Nach zehn Tagen wurde das erste Mal der Verband gewechselt. Die Operationswunden wurden mit trockener Zellstoffwatte von den schmierigen Auflagerungen gereinigt, denen der typische Hufkrebsgeruch bereits fehlte. Dies konnte nur von dem Neosalvarsan in dieser Weise beeinflußt worden sein. Nach Anlegung eines Trockenverbandes erhielt das Pferd eine zweite Dosis von 4,5 g Neosalvarsan intravenös. Beim Verbandwechsel nach 14 Tagen wurden die Wunden wie früher gereinigt und festgestellt, daß die Wundränder bereits ein schmaler Streifen jungen Hornes einsäumte, welcher sich später immer mehr verbreiterte. Schon acht Wochen nach der Operation konnte das Pferd wieder beschlagen werden. Ende November nach dreimonatiger Behandlung wurde das Pferd als dienstfähig der Truppe zurückgegeben.

Fall 4: Hufkrebs (hinten beiderseits).

Signalement: Braune Stute, Schnippe, 9 Jahre alt. — Patient eines bayerischen Pferdelazarettes des Westens.

Das Pferd wurde Ende September 1917 wegen Strahlkrebs hinten beiderseits in Behandlung genommen. Erkrankt war hinten rechts der Strahl in seinem ganzen Umfang, der sich gummiartig anfühlte und einen penetranten Geruch verbreitete wie die Erkrankung hinten links, wo außer dem Strahl auch der äußere Eckstrebenwinkel betroffen war. Dem Pferd wurden 4,5 g Neosalvarsan in 150 ccm Wasser intravenös gegeben und nach einigen Tagen die Radikaloperation vorgenommen, wobei auf beiden Hufen der Strahl vollkommen bis tief in die Fleischblättchenschicht weggenommen wurde und hinten links auch die Sohle und Wand des äußeren Eckstrebewinkels. Auch ein Teil des gesunden angrenzenden Gewebes wurde mitentfernt. Nach der Operation wurde ein trockener Verband angelegt, welcher 14 Tage liegen blieb. Beim ersten Wechsel des Verbandes zeigten sich die Operationsstellen zwar noch mit schmierigen Belägen bedeckt, die jedoch sowohl rechter- wie linkerseits den typischen Geruch nach Hufkrebs vermissen ließen. Nach weiteren 14 Tagen erfolgte der zweite Verbandwechsel, wobei hinten rechts bereits von den Wundrändern her junges Horn sich bildete; die Wunde selbst zeigte keinerlei käsige Zerfallsherde mehr. Ähnlich waren die Verhältnisse hinten links, wo sowohl vom Sohlenrand her wie an den Rändern der entfernten äußeren Eckstrebenwand sich neues Horn bildete. Überflüssige Granulationen wurden mit Höllenstein weggeätzt. Bei den späteren Verbandwechseln konnte jeweils eine schrittweise merkliche Besserung beobachtet werden. Nach zehn Wochen, anfangs Dezember 1917, machte das Pferd wieder Dienst. Leider ging es später, Mitte Dezember 1917, an perniziöser Anämie zugrunde.

Ergebnis aus Abschnitt 2, Fall 3 und 4:

Infolge von intravenöser Salvarsaninjektion wurde in zwei Fällen unter Anlegung von Trockenverbänden Heilung des Hufkrebses erreicht. Überflüssige Granulationen mußten mit Höllenstein weggeätzt werden. Der für Hufkrebs charakteristische Geruch fehlte jeweils.

Fall 5: Wand- und Sohlen-Hufkrebs.

Signalement: Rotschimmel, Wallach, 4 Jahre alt, 1.56 m hoch. — Patient der chirurgischen Klinik der med.-vet. Fakultät München.

Vorbericht: Das Pferd wurde das erste Mal am 10. Juli 1917 operiert, das zweite Mal am 1. Dezember 1917, wobei infolge der Hufkrebs-Erkrankung die halbe Wand entfernt werden mußte.

Befund: 15. Mai 1918. Der Patient zeigt beim Vorführen im Schritt leichtes Lahmen am linken Hinterfuß, während im Trabe

die genannte Extremität stark geschont wird. Am Hufe zeigen sich bei der Untersuchung folgende Deformitäten: Im linken äußeren Trachtenwinkel auf die Strahlgrube zu und in Richtung auf das äußere Ende des linken Strahlschenkels befindet sich ballenwärts eine kinderfaustgroße, blumenkohlartige, weißlichgelbe, zum Teil braungelb verfärbte, schmierig glitscherige Wucherung, welche bei Druck völlig unempfindlich ist und schon auf einige Meter Entfernung den für Hufkrebs typischen Geruch verbreitet. — Im rechten, inneren Trachtenwinkel ist die Sohle von schwammiger Konsistenz, welche den gleichen penetranten Geruch verbreitet und ebenfalls auf Druck weder schmerzhaft noch empfindlich ist. — Die rechte innere Seitenwand und die Wand der Zehe ist unterminiert und vom Kronrand her bis auf halbe Höhe mit Horn bedeckt. An der Seitenwand findet sich in Richtung auf den inneren Hufbeinast, etwa 5 cm unterhalb des inneren Ballens, ein zirka 4 cm tiefer Kanal, aus welchem eine übelriechende, gelblichgrüne Schmiere fließt. — In der Strahlspalte finden sich käsig schmierige Beläge. — Temperatur 37,8, Puls 44, Atmung 20.

Harnuntersuchung: Alkalisch, spez. Gewicht 1050, kein Eiweiß, kein Zucker, keine Gallefarbstoffe.

Harnuntersuchung am 16. Mai: spez. Gewicht 1049; sonst keine Änderung.

Am 17. Mai erhielt der Patient, um eine Beschleunigung in der Abheilung des Krebsprozesses zu bewirken, 3 g Neosalvarsan in 50 ccm körperwarmem, destilliertem Wasser in die linke Vena jugularis injiziert. Ein Verband wurde am Huf nicht angebracht.

Harnuntersuchung vor der Injektion: Alkalisch, spez. Gewicht 1049, kein Eiweiß, kein Zucker, keine Gallefarbstoffe.

Am 18. und 19. Mai konnte in dem Sekret Arsen nach der Gutzeitschen Probe nachgewiesen werden, im Harn war diese Reaktion sogar noch am 20. Mai ausführbar. Das spez. Gewicht zeigte während der Dauer der Arsenausscheidung folgende Schwankung:

18. Mai	1046
19. Mai	1042
20. Mai	1039

Am 21. Mai war im Harn kein Arsen mehr nachweisbar; das spez. Gewicht des Harnes war an diesem Tage auf 1055 gestiegen. — Die im äußeren Trachtenwinkel befindliche Wucherung zeigte heute einen leicht bröckeligen Zerfall und ist in ihrem Durchmesser etwas zurückgegangen, während die Sohle im rechten Trachtenwinkel sich derber und fester anfühlt und nicht mehr diese stark schwammige Beschaffenheit hat.

Am 22. Mai wurde dem Pferd früh 8 Uhr eine zweite Dosis von 3 g Neosalvarsan in 50 ccm körperwarmem, destilliertem

Wasser intravenös gegeben. — Der am Abend aufgefangene Harn enthielt bereits Arsen; das spez. Gewicht zeigte ein Sinken von 1055 auf 1051 an.

In der Zeit vom 23. bis 27. Mai zeigte die Harnuntersuchung ein ähnliches Bild wie nach der ersten Neosalvarsan-Dosis.

23. Mai	1050
24. Mai	1047
25. Mai	1043
26. Mai	1041
27. Mai	1051

Vom 23. bis 26. Mai war in dem Harn Arsen nachweisbar, mit dem Verschwinden des Arsens schnellte am 27. Mai das spez. Gewicht annähernd auf seine frühere Höhe zurück.

In der Zeit vom 27. Mai bis 5. Juni hielt sich das spez. Gewicht in der Höhe von 1049—1053.

Am 6. Juni zeigte sich folgender Befund: In der Strahlspalte, wo sich der Krebs am längsten zu halten pflegt, ist alles vollständig trocken. Der Strahl ist unterhöhlt, aber die Unterlage ist eine trockene, hornartige, noch nicht erhärtete Masse. Eine ursprüngliche Wucherung ist nur noch der Form nach als Kegel erhalten geblieben und vollständig überhornt; vor allem fällt die vollständige Geruchlosigkeit auf. — Die im äußeren Trachtenwinkel vorhandene Wucherung ist noch etwas schwammig und hat im Grunde noch etwas Sekret. — Der seitliche Kanal in Richtung auf den Hufbeinast an der inneren Seitenwand hat sich vollkommen geschlossen, während man an der Zehenwand mit einer dünnen Sonde bis an die Krone gelangen kann.

Am 8. Juni wurde der Patient in Chloroformnarkose operiert; dabei wurde die ganze Zehenwand und ein Teil der Seitenwand radikal bis zur Krone entfernt. Unter dem Narbenhorn an der Zehe mußte noch eine kinderfaustgroße Wucherung entfernt werden, welche vordem äußerlich durch das verdeckte Narbenhorn nicht sichtbar war. — Die Wucherung an dem äußeren Eckstrebenwinkel ist noch etwas weich, zeigt aber Tendenz zum Trockenwerden.

Als geheilt kann die früher schwammige Masse im inneren Sohlenboden angesehen werden, wo es zu einer Erhärtung gekommen ist und sich wieder normale Verhältnisse hinsichtlich der Beschaffenheit und Form des Hornes finden.

Der typische Hufkrebsgeruch fehlt überall. Die Operationswunde wurde mit Tinctura jodi bepinselt und der Huf in einen Gipsverband gelegt.

Ergebnis: Das Pferd hatte sich n u r s c h e i n b a r vorübergehend gebessert, während bei der Operation deutlich zutage kam, daß das Leiden noch in seinem alten Umfang weiter bestand. Von

einer weiteren Neosalvarsandosis wurde daher abgesehen. Die Kurve des spez. Gewichtes des Harnes zeigt, daß während des Vorhandenseins des Arsens im Harn ein Sinken des spez. Gewichtes stattfindet, welches beim Nichtmehrvorhandensein von Arsen auf seine frühere Höhe zurückgeht. Arsen konnte im Wundsekret nachgewiesen werden. Endlich wurde festgestellt, daß der für Hufkrebs typische Geruch nach der Injektion von Neosalvarsan nicht mehr vorhanden war.

Kurve des spez. Gewichtes des Harnes:

15. Mai	1050	(vor der Injektion des Neosalvarsans)
16. Mai	1049	(„ „ „ „ „)
17. Mai	1049	(„ „ „ „ „)
18. Mai	1046	(nach „ „ „ „)
19. Mai	1042	(Arsen nachweisbar)
20. Mai	1039	(„ „)
21. Mai	1055	(kein Arsen nachweisbar)
22. Mai	1051	(2. Neosalvarsandosis)
23. Mai	1050	(Arsen nachweisbar)
24. Mai	1047	(„ „)
25. Mai	1043	(„ „)
26. Mai	1041	(„ „)
27. Mai	1051	(kein Arsen nachweisbar)

(siehe Tafel auf Seite 36)

Fall 6: Hufkrebs (hinten beiderseits).

Signalement: Rappstute, ohne Abzeichen, 8 Jahre alt, zirka 1.64 m hoch, Reitpferd. — Patient der chirurgischen Klinik der med.-vet. Fakultät München.

Vorbericht: Das Pferd wurde am 31. Januar 1918 wegen Hufkrebs hinten beiderseits in die chirurgische Klinik zur Behandlung eingeliefert.

1. Operation hinten links am 4. Februar 1918; Wand und Sohle wurden entfernt und ein Gipsverband angelegt. Erster Verbandwechsel erfolgte am 21. März 1918. Nach sechs Wochen wurde das Pferd nachoperiert (20. April), wobei die äußere Wand entfernt wurde, welche scheinbar durch Eiter eines Abszesses unterhöhlt und ohne Zotten und ohne Geruch war.

2. Operation hinten rechts am 26. Februar 1918; die innere Wand war hohl und wurde entfernt; Gipsverband. Erster Verbandwechsel am 3. April 1918; zweiter Verbandwechsel am 14. Mai 1918.

Befund: 21. Mai 1918. Linker Hinterhuf: Die linke äußere Seitenwand ist entfernt, und zwar so, daß noch ein kleiner Teil von der Sohle weggenommen wurde; es finden sich noch Stellen, welche zottig erscheinen und einen schmierig käsigen

Belag zeigen. Ferner finden sich in der Strahlgrube käsige Zerfallsmassen mit typischem Hufkrebsgeruch. Das übrige Horn des Hufes ist nicht ergriffen.

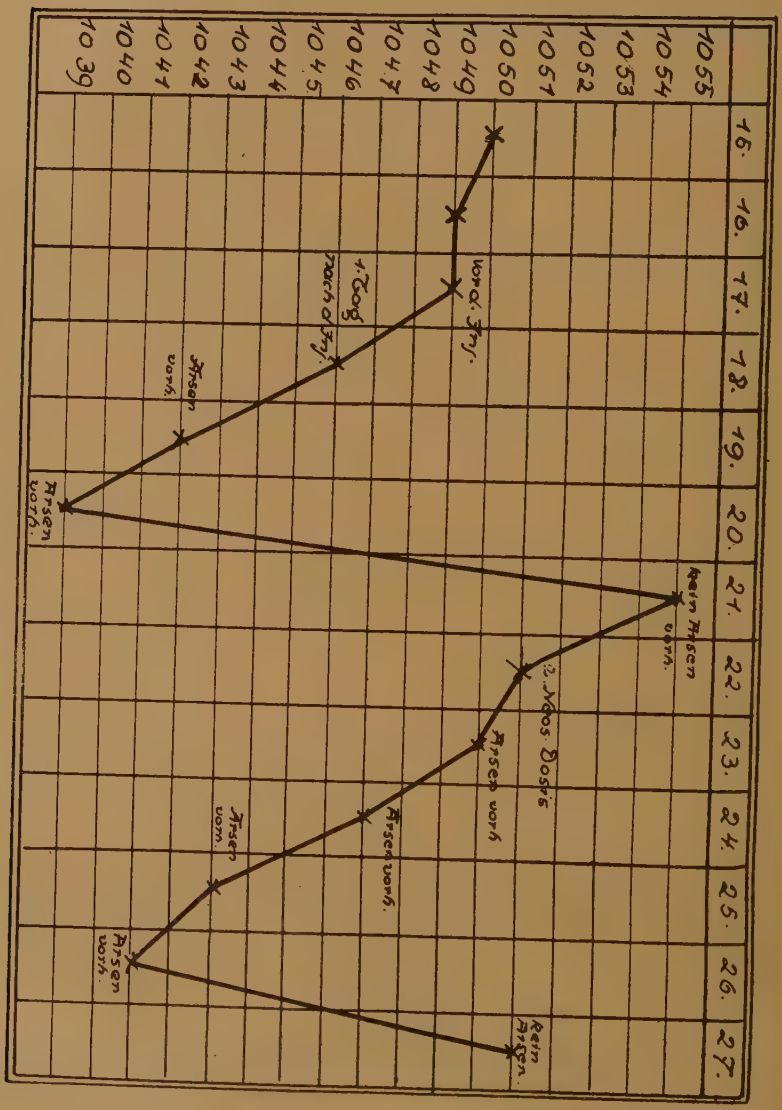

(siehe Kurve Seite 37)

Rechter Hinterhuf: Hier findet sich ein Horndefekt an der inneren Wand, welche operativ entfernt worden war; diese Stelle ist mit schmierigen Zerfallsmassen bedeckt; ebenso ist im inneren Eckstrebenwinkel noch eine teilweise zerfallene, käseartige Masse von üblem Geruch. An der Sohle ist zehenwärts eine fünfmarkstückgroße Stelle wegoperiert, welche die Fleischsohle durchblicken läßt und ein unangenehm riechendes Sekret von sich gibt.

Das Pferd ist stark abgemagert, sehr schlecht im Haarkleid und hat zahlreiche Dekubitusstellen; es kann die beiden Hinterfüße kaum belasten; ab und zu muß es sogar in die Hängematte gebracht werden.

Temperatur 39,3. Der Patient erhielt 4,5 g Neosalvarsan in 50 ccm körperwarmem, destilliertem Wasser in die Vena jugularis injiziert.

Bereits am folgenden Tage zeigte das Thermometer ein Sinken der fieberhaften Temperatur an, nämlich auf 38,4. Der Patient legte sich zwar noch viel, zeigte jedoch viel regeren Appetit.

Bis zum 28. Mai zeigte sich die Temperatur immer noch leicht erhöht und bewegte sich zwischen 38,3 und 38,6. Am 28. Mai war in dem Befinden des Pferdes eine wesentliche Besserung eingetreten. Vor allem war in die Augen fallend, daß das Pferd tagsüber sich im Gegensatz zu früher stehend in seiner Boxe aufhielt und alle vier Füße belastete. Die Hufkrebsverbände wurden erneuert. Der linke Hinterhuf zeigt an der erkrankten äußeren Seitenwand noch zottige Stellen, welche jedoch nicht mehr so deutlich ausgeprägt erscheinen wie vor acht Tagen; der typische Geruch nach Hufkrebs fehlt nicht nur hier, sondern auch in der leicht schmierigen Strahlgrube. — Am rechten Hinterhuf macht sich an der operierten inneren Wand ein Fehlen der Beläge und desgleichen wie an den erkrankten Stellen des inneren Eckstrebenwinkels und der Operationsstelle am Zehensohlenboden ein Fehlen des typischen Geruches nach Hufkrebs bemerkbar. — Der Patient erhielt intravenös eine zweite Dosis von 4,5 g Neosalvarsan.

Am 8. Juni war am rechten Hinterfuß der Horndefekt der inneren Wand vollständig trocken, das Gleiche zeigte sich im inneren Eckstrebenwinkel; am Zehensohlendefekt bestand noch eine minimale Sekretion einer grauweißen, geruchlosen Schmiere. Die Strahlgrube war von trockenen Zerfallsmassen ausgefüllt. — Der linke Hinterhuf zeigte gleichfalls eine wesentliche Besserung. Die Zerfallsmassen in der Strahlgrube waren nicht mehr von schmieriger Beschaffenheit, sondern trocken pulverförmig. Der Horndefekt der linken äußeren Wand war im Gegensatz zu früher vollkommen trocken. — Die erkrankten Stellen der Hufe wurden mit Äther gereinigt und ein Trockenverband angelegt.

Am 15. Juni wurde der Verband erneuert. Das Bild war ähnlich wie acht Tage früher, schmierige Zerfallsmassen wie früher überhaupt nicht mehr vorhanden; am Zehensohlendefekt des linken Hufes zeigte sich bereits die Bildung von jungem Horn, welches in seiner Mitte Granulationsgewebe ringförmig einschloß.

Die Therapie bestand gleichfalls wiederum in Reinigung der Operationsstellen mit Äther, in Korrektur des Hornes und Anlegen von trockenen Verbänden.

Seit dieser Zeit sind bei dem Pferde die beiden erkrankten Hufe vollkommen trocken; das Pferd kann als wesentlich gebessert hinsichtlich der Hufkrebserkrankung betrachtet werden.

Ergebnis:

1. Sinken der fieberhaften Körpertemperatur nach der Injektion.
2. Verschwinden des für Hufkrebs typischen Geruches.
3. Abheilen der hufkrebsartigen Prozesse.

Fall 7: Hufkrebs (Wand- und Sohlenkrebs hinten rechts). Ergebnis aus Abschnitt 2:

Signalement: Schweißfuchswallach, durchgehende Blässe, 6 Jahre alt, zirka 1.65 m hoch, schweres Zugpferd. — Patient der chirurgischen Klinik der med.-vet. Fakultät München.

Vorbericht: Das Pferd wurde am 8. Februar 1918 wegen Hufkrebs hinten rechts operiert, wobei ⅓ der Sohle und die innere Seitenwand entfernt wurden.

Trotz der Operation war in dem Leiden des Pferdes keine Besserung eingetreten. Denn bereits am 18. Mai 1918 konnte man beim Betasten der inneren Sohlenwand eine schwammige, handflächengroße, druckunempfindliche Masse gewucherten Gewebes fühlen, welche in ungefähr 2 cm Dicke der Sohle aufgelagert erscheint und einen üblen, käseartigen Geruch verbreitet. An der Innenwand ist ein zirka 2 cm hoher und 7—8 cm langer, halbmondförmiger Horndefekt, welcher von der Operation herrührt, und mit einem schlüpfrigen, graugrünen Sekret bedeckt ist. Der Fuß wird von dem Pferde stark geschont. — Das Pferd erhielt 3 g Neosalvarsan in 75 ccm Wasser in die Jugularvene infundiert, um eine Abheilung des Hufkrebses zu erzielen. Ein Verband wurde nicht angebracht.

Harnuntersuchung:

18. Mai	spez. Gewicht	1055	alkalisch, kein Eiweiß, kein Zucker, keine Gallefarbstoffe.
19. Mai	„	„ 1053	
20. Mai	„	„ 1049	
21. Mai	„	„ 1047	
22. Mai	„	„ 1044	

Am 23. Mai konnte im Harn kein Arsen mehr nachgewiesen werden, das spez. Gewicht betrug 1051.

In dem Hufkrebsleiden zeigte sich am 24. Mai keine Änderung. Zur Kontrolle, ob das spez. Gewicht nur während der Ausscheidung des Arsens sinke, wurde dem Patienten bis 31. Mai Neosalvarsan ein zweites Mal nicht gegeben. Das Ergebnis der Harnuntersuchungen hinsichtlich der Prüfung des spez. Gewichtes war folgendes:

24. Mai	spez.	Gewicht	1050
25. Mai	„	„	1052
26. Mai	„	„	1051
27. Mai	„	„	1052
28. Mai	„	„	1053
29. Mai	„	„	1053
30. Mai	„	„	1053
31. Mai	„	„	1052

Das spez. Gewicht blieb also während des Nichtvorhandenseins des Arsens auf annähernd gleicher Höhe.

Am 1. Juni war in den erkrankten Teilen keine Änderung eingetreten; es wurde dem Patienten, welcher immer noch den rechten Fuß nur ganz schwach belastet, ein Salbenverband (4,5 g Neosalvarsan : 45 g Vasel. alb.) appliziert, welcher bis zum 10. Juni liegen blieb. Der Effekt sollte sein, das Neosalvarsan wegen seines Arsengehaltes auf seine nekrotisierende Wirkung zu prüfen. Das Ergebnis war: leichter Zerfall des erkrankten Gewebes; auch fehlte der für Hufkrebs typische Geruch. Der Verband wurde wie am 1. Juni in der gleichen Weise ein zweites Mal erneuert.

Am 18. Juni zeigte sich folgender Befund: In dem Leiden des Patienten war eine Verschlimmerung eingetreten; der Zerfall des erkrankten Gewebes war nur ein vorübergehender, da heute die hufkrebsartigen Wucherungen wie früher weiter bestehen, so daß das Leiden in seinem alten Umfang wieder begann; der für Hufkrebs typische Geruch fehlte; von einer Weiterbehandlung wurde Abstand genommen.

Ergebnis: Während des Vorhandenseins von Arsen im Harn wurde ein Sinken des spez. Gewichtes bemerkt, das bis zur völligen Ausscheidung des Arsens anhielt. Auf die intravenöse Neosalvarsandosis zeigte sich keine Besserung des Hufkrebses, ebensowenig auf einen Neosalvarsansalbenverband. Der für Hufkrebs typische Geruch fehlte.

Fall 8: Hufkrebs (hinten rechts).

Signalement: Hellbrauner Wallach, ohne Abzeichen, 5 Jahre alt, 1,66 m hoch, schweres Zugpferd. — Patient der chirurgischen Klinik der med.-vet. Fakultät München.

Vorbericht: Das Pferd arbeitet seit mehr als einem Jahr. Von dem Hufkrebsleiden ist die ganze Wand hinten rechts betroffen, wobei es auch zu einer Senkung des Hufbeines gekommen ist. Das Pferd wurde am 7. Mai 1918 in Chloroformnarkose operiert, die ganze Wand weggenommen und ein Gipsverband angelegt.

Bei der Operation am 7. Mai mußte infolge der Unterhöhlung der Wand und ausgedehnter, krebsartiger Wucherungen die Seiten- und Zehenwand in ihrer Gesamtheit entfernt werden. Es wurde ein Gipsverband angelegt.

Am 10. Mai zeigte sich bei dem Patienten fieberhafte Temperatur, nämlich 39,3, er erhielt 4,5 g Neosalvarsan in 50 ccm Wasser injiziert. Schon am nächsten Tage zeigte das Thermometer 38,5 und am 12. Mai bereits 38,1. Von da an bewegte sich die Temperatur in normalen Grenzen. Die vorgenommenen Harnuntersuchungen ergaben hinsichtlich ihres spez. Gewichtes folgende Zahlen:

9. Mai	spez. Gewicht 1056	(vor der Neosalvarsaninjektion)
10. Mai	„ „ 1055	(„ „ „)
11. Mai	„ „ 1051	(nach „ „)
12. Mai	„ „ 1047	(„ „ „)
13. Mai	„ „ 1042	(„ „ „)
14. Mai	„ „ 1038	(„ „ „)
15. Mai	„ „ 1049	(kein Arsen im Harn mehr nachw.)
16. Mai	„ „ 1050	
17. Mai	„ „ 1050	
18. Mai	„ „ 1053	
19. Mai	„ „ 1052	
20. Mai	„ „ 1053	

Der Gipsverband wurde nach vier Wochen, am 8. Juni 1918, abgenommen. Dabei zeigte sich das überraschende Ergebnis, daß der ganze Huf in seiner Wandfläche mit einziger Ausnahme einer nässenden, schmierigen Stelle am Zehenteil völlig trocken war; insbesondere war die Sohle in keiner Weise von dem Krebs ergriffen und die Strahlgrube völlig trocken. — Es wurde Neosalvarsan in Pulverform auf die nässende Stelle aufgestreut und ein trockener Verband angelegt.

Am 22. Juni wurde der Verband wiederum gewechselt. Das alte Horn der Sohle mußte entfernt werden. An der Zehenwand zeigte sich ein Rückfall in der Erkrankung, indem neuerdings eine ziemlich starke Granulation einsetzte, welche eine fadenziehende, schlüpfrige Masse sezernierte. Nach einer kurzen Besserung war also wieder eine Verschlimmerung des Leidens eingetreten, weshalb von einer Weiterbehandlung mit Neosalvarsan Abstand genommen wurde.

Ergebnis:

1. Zurückgehen der fieberhaften Körpertemperatur nach der intravenösen Neosalvarsanapplikation.
2. Sinken des spez. Gewichtes während des Vorhandenseins von Arsen im Harn und Emporschnellen auf seine frühere Höhe nach dessen Ausscheidung.
3. Besserung nur vorübergehend, auch bei Aufstreuen von Neosalvarsan.
4. Fehlen des für Hufkrebs typischen Geruches.

Ergebnis aus Abschnitt 2.

Die hier behandelten Fälle von Hufkrebs sind nicht als abgeschlossenes Endergebnis zu betrachten, da Hufkrebs ein derart tückisches Leiden ist, das häufig zu Rückfällen neigt und daher jahrelang beobachtet werden muß.

Von acht Fällen wurde viermal Heilung und einmal Besserung des Leidens erzielt, während drei Fälle ungeheilt blieben. Heilung trat ein zweimal durch Aufstreuen von Neosalvarsan auf die Hufkrebswunden mit gleichzeitigem Anlegen von Trockenverbänden und zweimal nach intravenöser Injektion, wobei ebenfalls trockene Verbände angelegt werden mußten; die im Heilverlauf aufgetretenen Granulationen mußten mit Höllenstein weggeätzt werden.

Neosalvarsansalbe führte zu keiner Besserung des Hufkrebsleidens, eher zu einer Verschlimmerung.

Bei intravenöser Applikation geht die fieberhafte Temperatur rasch zurück, was mit einer Besserung des Allgemeinbefindens des Patienten Hand in Hand geht.

Während der Dauer der Ausscheidung sinkt das spez. Gewicht des Harnes und geht rasch auf seine frühere Höhe zurück, wenn Arsen nicht mehr vorhanden ist.

Charakteristisch ist, daß bei allen mit Neosalvarsan behandelten Fällen der für Hufkrebs typische Geruch verschwindet.

3. Abschnitt. **Widerrist- und Satteldrücke.**

Fall 1: Widerristdruck.

Signalement: Rappstute, Stern, ca. 16 Jahre alt. — Aus der Praxis.

26. Mai 1918. Vor ungefähr 10 Tagen wurde das Pferd von einem Geschirriemen in der Widerristgegend aufgescheuert. Hier findet sich etwa handbreit von der Stelle des höchsten Dornfortsatzes entfernt, kaudal eine etwa fünfmarkstückgroße, granulierende Wunde, welche aus einem zentral gelegenen Wundkanal ein rötlich gelbes, schleimiges Sekret auf Druck abgibt. Nach abwärts kann man mit der Sonde etwa 6—7 cm gelangen. Die

Wunde wurde mit Lysolwasser gereinigt, der Wundkanal mit dem scharfen Löffel gründlich ausgekratzt, trocken ausgetupft und hernach Neosalvarsan in Pulverform sowohl in den Wundkanal wie auf die granulierende Wunde gestreut und ein trockener Verband mit Zellstoffwatte angebracht.

Der erste Wechsel des Verbandes erfolgte am 31. Mai. Die Wundfläche wurde vom Rande her mit einem schmalen Streifen blaßroten Gewebes eingesäumt. Die Granulation zeigte leichten Zerfall. Nachdem der Wundkanal und die Wundfläche mit trockener Zellstoffwatte gründlich gereinigt waren, wurde abermals Neosalvarsan aufgestreut und ein trockener Verband angebracht.

Gelegentlich eines Besuches am 8. Juni war bei dem Pferde, das bereits schon wieder Dienst machte, keine Sekretion aus der Wunde mehr vorhanden. Eine Granulation bestand nicht mehr, vielmehr war an ihre Stelle eine glatte superfizielle Wundfläche getreten. Die Wunde wurde wiederum wie früher gereinigt.

Am 18. Juni war das Pferd nach 23tägiger Behandlung von seinem Leiden völlig geheilt, nur noch eine kahle, haarlose Stelle zeigte den ehemaligen Defekt an.

Fall 2: Widerristfistel.

Signalement: Brauner Wallach, hinten beiderseits gefesselt, 9 Jahre alt, 1,68 m hoch, mittelschweres Zugpferd. — Patient eines bayerischen Pferdelazarettes.

Am 29. Mai zeigte sich bei dem Pferde, welches früher bereits wegen eines Widerristdruckes mit Fistelbildung unter Entfernung von Teilen der Nackenbandplatte operiert war, folgendes Krankheitsbild:

Auf der linken Seite zwischen der Gegend des Schulterblattknorpels und der höchsten Stelle des Widerristes finden sich vier Öffnungen, welche quadratisch zueinander liegen. Die beiden obenliegenden sind seitlich voneinander etwa 10 cm entfernt, die beiden unteren etwa 14 cm. Die beiden kranial gelegenen haben einen senkrechten Abstand von 6 cm voneinander, die beiden kaudalen zirka 10 cm. Aus allen vier Wunden entleert sich eine graugelbe, dicke, rahmartige Flüssigkeit von üblem Geruch, namentlich aus der unteren kranial gelegenen, welche die Form und Größe eines Daumens hat, ist diese Sekretion besonders stark. Zwischen allen vier Wundöffnungen besteht Kommunikation. Kopfwärts kann man zirka 15 cm aus der unteren großen Öffnung nach vorne sondieren und gelangt mit der Sonde auf eine reichlich handflächengroße, auf leisesten Druck stark empfindliche, sich heiß anfühlende Schwellung. — Da der Patient eine fieberhafte Temperatur von 39,2 zeigte und um eine Resorption der entzünd-

lichen Produkte zu erzielen, erhielt er 4,5 g Neosalvarsan in 150 ccm körperwarmem, destilliertem Wasser intravenös infundiert.

Bereits am folgenden Tage ging die Temperatur auf normale Höhe, nämlich 38,2, zurück.

Am 4. Juni hatte sich die untere kaudale Öffnung bereits narbig geschlossen. Aus der unteren kranialen Wunde floß noch reichlich Sekret, während die Sekretion aus den beiden oberen nur minimal war. Sonst hatte sich in dem Befinden des Patienten nichts geändert. — Die Therapie bestand in Auflegen eines in Wasser getauchten Lappens auf die erkrankten Teile.

Am 6. Juni wurde das Pferd in Chloroform-chloralhydrat-Narkose operiert, indem in den kranialen Anfang und das kaudale Ende der Schwellung je ein senkrechter etwa 10 cm langer Schnitt gemacht wurde; dabei ließen sich einige Stückchen nekrotischen Sehnengewebes, welches stark faulig roch, mit den Fingern von ihrer Unterlage leicht ablösen. Mit Messer und Schere wurden außerdem noch einige bindegewebige Wucherungen entfernt. Die Operationswunden wurden mit Wasserstoffsuperoxyd durchgespült, vernäht und mit Jodtinktur bepinselt und der übliche Verband wie früher angelegt.

Am 7. Juni hatte die Sekretion des Eiters etwas nachgelassen, die Nähte wurden entfernt. Das Pferd erhielt heute zum zweiten Male 4,5 g Neosalvarsan intravenös. Das auf Arsen untersuchte Wundsekret, das am Tage nach der intravenösen Infusion entnommen wurde, zeigte eine positive Reaktion, am zweiten Tage war die angestellte Arsenprobe bereits zweifelhaft und am dritten Tage ebenso. Vier Tage nach der Infusion war die Reaktion deutlich negativ.

Am 11. Juni war das Leiden in der alten Form wie vor Einleitung der Neosalvarsantherapie wieder aufgetreten, auch erhöhte sich die Temperatur von diesem Tage an wieder auf 38,5 und stieg gleichmäßig bis zum 15. Juni auf 38,9, wo es sich in dieser Höhe an den folgenden Tagen hielt.

Wegen Aussichtslosigkeit einer Beeinflussung des Leidens in irgendeiner Richtung, und da das Pferd im Gegensatz zu früher stark abgemagert war, wurde von einer weiteren Neosalvarsantherapie abgesehen.

Temperatur-Kurve:

29. Mai	39,2	(Infusion von 4,5 g Neosalvarsan)
30. Mai	38,2	
31. Mai	38,2	
1. Juni	38,2	
2. Juni	38,2	
3. Juni	38,1	
4. Juni	38,3	

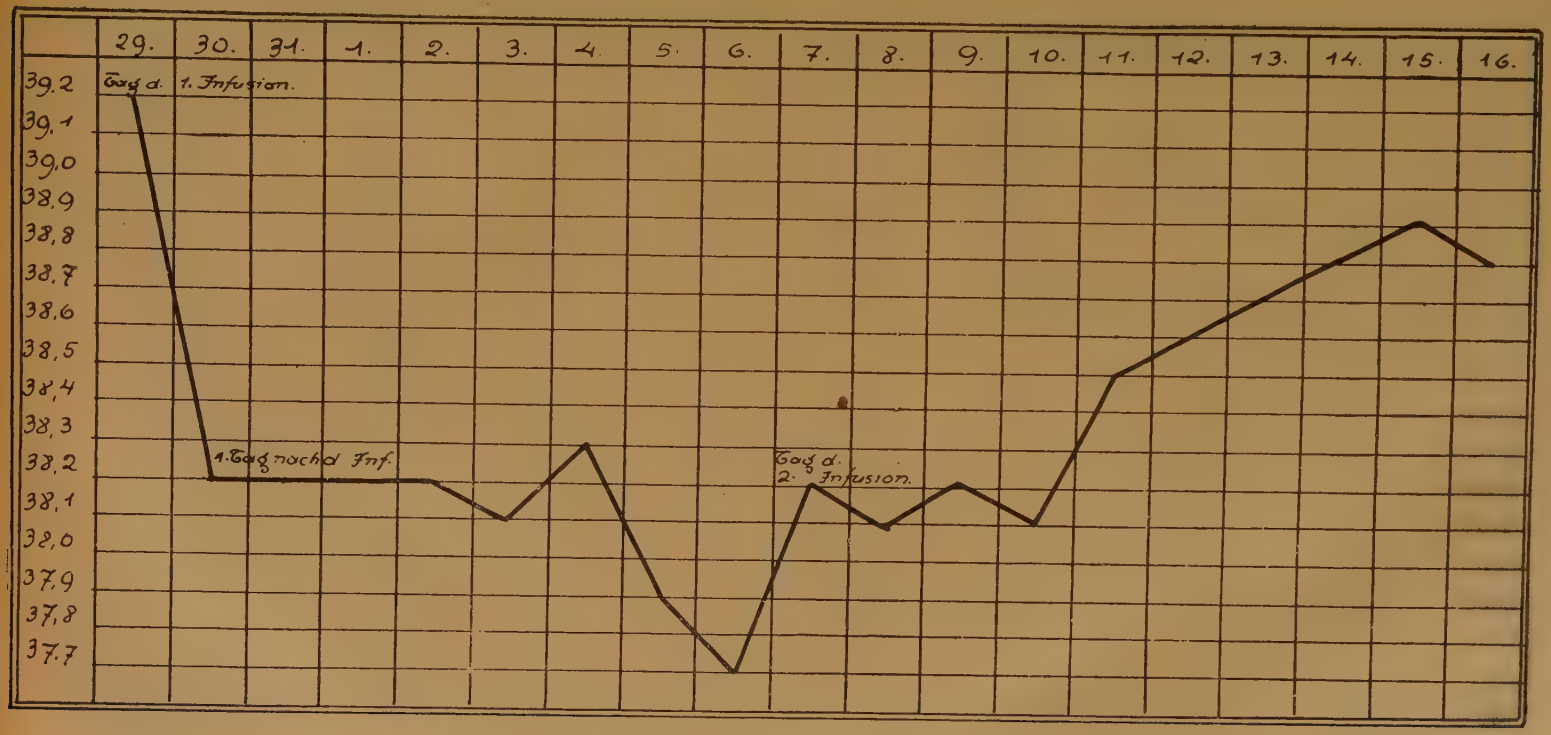

(Text siehe Kurve Seite 45 und 47)

5. Juni	37,9	
6. Juni	37,7	
7. Juni	38,2	(2. Infusion von 4,5 g Neosalvarsan)
8. Juni	38,1	
9. Juni	38,2	
10. Juni	38,1	
11. Juni	38,5	
12. Juni	38,6	
13. Juni	38,7	
14. Juni	38,8	
15. Juni	38,9	
16. Juni	38,8	
17. Juni	38,8	
18. Juni	38,8	
19. Juni	38,9	

(siehe Tafel auf Seite 46)

Fall 3: Widerristfistel.

Signalement: Rotfuchs, Wallach, Stern, schmaler Nasenstrich, Schnippe, zirka 12 Jahre alt, mittelschweres Zugpferd. — Patient eines bayerischen Pferdelazarettes.

Befund am 29. Mai 1918: Das Pferd war vor einigen Wochen wegen einer Widerristfistel operiert und dabei auch ein Dornfortsatz reseziert worden. — Am 29. Mai fand sich an der höchsten Stelle des Widerristes auf der linken Seite eine etwa handflächengroße, auf Druck unempfindliche Schwellung, welcher kaudal eine Fistel anlag mit einem Lumen von Kleinfingerstärke; beim Sondieren gelangte man zirka 12 cm schräg kopfabwärts in Richtung auf die Dornfortsätze in die Tiefe und auch wagrecht auf die rechte Seite, wo man an der Stelle, wo sich jetzt eine Narbe befindet, durchsondieren konnte. Aus dem Wundkanal entleert sich reichlich ein graugrünes, schmutzig schmieriges, fadenziehendes Sekret. Die Fistel ist sternförmig von Narben umgeben. Schwanzwärts, etwa 5 cm von der Fistel entfernt, findet sich eine zweite Wunde, herrührend von der Öffnung eines Abszesses; Ausfluß ist hier nicht vorhanden. Die Fistel und diese Öffnung kommunizieren miteinander, ebenso wie die 2 cm abwärts liegende Gegenöffnung; ungefähr 7 cm von der Fistel entfernt findet sich kopfwärts eine Narbe. Die Lymphbahnen in der Kummetlage sind bis auf halbe Höhe der Rippen stark angelaufen und treten auf beiden Seiten deutlich hervor. Seit zirka drei Wochen ist diese Schwellung wieder stärker. — Das Pferd macht einen stark leidenden Eindruck, insbesondere sind die Augenbögen ziemlich eingefallen. Die Futteraufnahme ist mittelmäßig. Die Temperatur ist 38,3, Puls 72, Atmung 18.

Das Pferd erhielt 4,5 g Neosalvarsan in 150 ccm körperwarmem, destilliertem Wasser in die Jugularvene infundiert. Bereits am 30. Mai zeigte der Patient normale Temperatur, nämlich 37,8.

Am 1. Juni hatte sich die kranial von der Fistel befindliche Öffnung geschlossen und war bereits leicht vernarbt. Die Schwellung des Gewebes an der höchsten Stelle des Widerristes bestand noch in altem Umfange unvermindert weiter; ebenso waren noch die Lymphgefäße eingelaufen. — Das Pferd erhielt nach wie vor einen mit Wasser benetzten Verband auf die Wunde.

Am 4. Juni fand sich keine Änderung im Krankheitsbefund des Pferdes, vor allem floß nach wie vor aus der Fistel reichlich unangenehm riechendes Sekret. — Der Patient erhielt eine zweite Dosis Neosalvarsan (4,5 g in 150 ccm Wasser).

In dem am 5. Juni auf Arsen untersuchten Fistelsekret konnte Arsen in Spuren nachgewiesen werden, am 6., 7. und 8. Juni war die nach der Gutzeitschen Probe angestellte Untersuchung bereits zweifelhaft und am 9. Juni deutlich negativ.

Am 10. Juni fiel auf, daß das Sekret den stark übelriechenden Geruch von früher verloren hatte; in der Menge des Sezernierens war keine Änderung eingetreten. — Von diesem Tage an war an dem Patienten auffallend, daß das vorher matte, fast struppige Haarkleid eine schöne, gleichmäßige, glatte, glänzende Beschaffenheit angenommen hatte.

Vom 12. bis 21. Juni zeigte das Pferd bereits wieder eine Körpertemperatur wie vor der ersten intravenösen Neosalvarsandosis am 29. Mai 1918. Das Leiden bestand in seiner früheren Form unbeeinflußt weiter.

Da in dem Befinden des Patienten weder eine Besserung noch eine Verschlimmerung eingetreten war, trotzdem Arsen in dem Wundsekret nachgewiesen werden konnte, wurde am 23. Juni von einer weiteren Behandlung Abstand genommen.

Temperatur-Tabelle.

29. Mai	38,8	(Injektion von Neosalvarsan)
30. Mai	37,8	
31. Mai	38,1	
1. Juni	38,1	
2. Juni	38,1	
3. Juni	38,0	
4. Juni	38,1	(zweite Neosalvarsan-Infusion)
5. Juni	37,5	
6. Juni	37,9	
7. Juni	38,0	
8. Juni	38,2	
9. Juni	38,0	

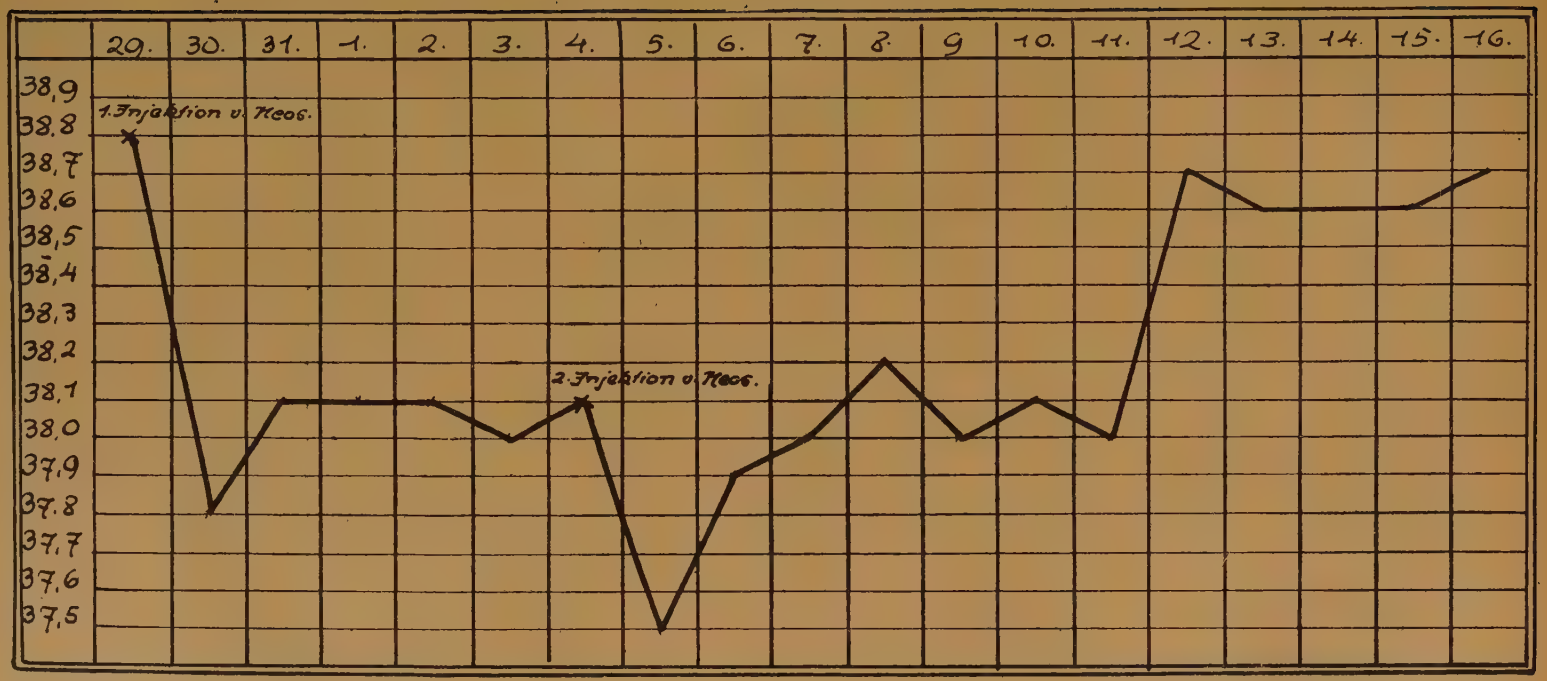

(siehe Kurve Seite 46 und 48)

10. Juni	38,1
11. Juni	38,0
12. Juni	38,7
13. Juni	38,6
14. Juni	38,6
15. Juni	38,6
16. Juni	38,7
17. Juni	38,9
18. Juni	38,9

(siehe Tafel auf Seite 49)

Ergebnis aus Abschnitt 3:

Von den in Abschnitt 3 behandelten Krankheitsfällen wurde bei einem Patienten Heilung erzielt, welcher Neosalvarsan auf eine granulierende Wunde aufgestreut erhielt. Die Temperaturkurven lehren, daß bei intravenöser Applikation des Neosalvarsans mit dem Moment der Injektion die Temperatur zurückgeht; die Temperatur ist normal, solange Arsen im Sekret nachweisbar ist, ja sie bewegt sich auch hernach noch einige Zeit in normaler Höhe, um dann plötzlich wieder emporzuschnellen, nachdem der Körper das Arsen verarbeitet hat. Bemerkenswert ist noch, daß es sich bei dem geheilten Pferd um ein Blutpferd handelt, während die beiden anderen dem kalten Schlage angehörten.

4. Abschnitt. **Lymphangitis.**

Über die in diesem Abschnitt besprochene Behandlung der Lymphangitis mit Salvarsan bezw. Neosalvarsan sind nur folgende Literaturangaben vorhanden:

1. *Dorschprung-Zelizo* (9) (Salvarsan bei der ulcerösen Lymphangitis des Pferdes; Veterinärarzt Nr. 2, 1912, russisch) erzielte gute Erfolge bei der ulcerösen Lymphangitis des Pferdes mit Salvarsan. Besonders zu empfehlen sei die subkutane Injektion des Mittels, da infolge der langsamen Ausscheidung Arsen längere Zeit wirken könne.

2. *Houdemer* (60) (Traitement de la lymphangite épizootique par le Neosalvarsan; Rev. gén. méd. vét. 1913. T. 21, p. 4) konnte von sieben an epigastrischer Lymphangitis erkrankten Pferden durch die Behandlung mit Neosalvarsan nicht weniger als sechs heilen; das siebente Tier war zur Zeit der Publikation auf dem Wege der Besserung. Verf. glaubt, dieses Pferd durch eine zweite Injektion von Neosalvarsan der völligen Heilung entgegenführen zu können. Es ist nur zu beachten, daß die Behandlung mit Neosalvarsan vor der Generalisation der Affektion einzusetzen hat.

Fall 1: Lymphangitis.

Signalement: Schwarzbraune Stute ohne Abzeichen, 10 Jahre alt, leichtes Zugpferd. — Patient eines bayerischen Pferdelazaretts.

29. Mai 1918. Das Pferd ist schon seit längerer Zeit wegen Lymphangitis hinten rechts in Behandlung.

Der ganze Fuß ist bis in die Gegend des Sprunggelenkes geschwollen und fühlt sich beim Betasten hart und heiß an. Rings um die Röhre finden sich im Bereiche der Lymphbahnen diffus nach auf- und abwärts zerstreut zahlreiche kleine Abszesse von Pfennigstückgröße, aus denen ein schleimig gelbrotes Sekret sich entleert. Auf der lateralen Seite der Röhre ist eine etwa fünfmarkstückgroße, granulierende Wundfläche, herrührend von einem Abszeß, die in der Mitte einen kleinen Trichter hat, aus dem in geringen Mengen sich Sekret entleert; man kann mit der Sonde bis auf den Knochen gelangen. Die Futteraufnahme des Pferdes ist mittelmäßig, die Temperatur an der Grenze des Fiebers, nämlich 38,8. Dem Pferd wurden 4,5 g Neosalvarsan in 150 ccm Wasser intravenös gegeben. Außerdem wurde ein trockener Verband um die Röhre angelegt.

Am 30. Mai war die Temperatur bereits nahezu normal (38,2). Eine auf Arsen untersuchte Sekretmenge zeitigte positives Ergebnis, am 30. Mai und am 1. Juni war die Reaktion bereits zweifelhaft und am 2. Juni negativ.

Am 1. Juni hatte die Schwellung 1½ cm ihres Umfanges, in der Mitte der Röhre gemessen, eingebüßt.

Die kleinen, diffus zerstreuten Abszesse hatten sich am 4. Juni bereits geschlossen und an ihre Stelle waren Narben getreten, ausgenommen einer kleinen auf der Innenfläche, wo eine fünfpfennigstückgroße, granulierende Fläche zurückgeblieben war. An der Granulationswunde am lateralen Röhrenteil sistierte die Eiterung vollständig und vom Wundrand her konnte ein weißer Ring gesehen werden, welcher sich auf Kosten des Granulationsgewebes vergrößerte.

Am 7. Juni sind von den früheren Abszessen nur noch kleine, runde, haarlose Stellen geblieben, während die fünfpfennigstückgroße Wunde auf der Innenseite völlig glatt ist und ausgetrocknet erscheint. Die Wunde auf der Außenseite hatte sich am 11. Juni um die Hälfte ihres früheren Durchmessers verkleinert; das Granulationsgewebe trocknet langsam ein. An der Stelle, wo früher die kleinen Abszesse waren, schieben bereits die Haare wieder nach.

Am 17. Juni ist von der Wunde auf der Innenseite nur noch eine haarlose Stelle zu sehen, während auf der Außenseite eine vollkommen trockene Kruste an Stelle der früher granulierenden Wunde getreten ist.

Am 19. Juni ist außer einem oberflächlichen Schorf an der Wunde der lateralen Röhre alles abgeheilt.

Am 21. Juni ist das Pferd von seinem Leiden völlig geheilt.

Fall 2: Lymphangitis.

Signalement: Brauner Wallach, Stern, hinten rechts innen Ballen weiß, 8 Jahre alt. — Patient eines bayerischen Pferdelazarettes.

Das Pferd war früher wegen eines Widerristdruckes operiert worden. Anschließend daran erkrankte es an Lymphangitis im Bereiche der Sattelgegend beiderseits.

Am 7. Juni 1918 fanden sich etwa zwei Finger breit von der höchsten Stelle des Widerristes entfernt nebeneinanderliegend fünf aufgebrochene, markstückgroße Abszesse, aus welchen sich Eiter entleerte. Schräg nach vorne abwärts waren weitere vier Knoten vorhanden, welche jedoch noch nicht aufgebrochen waren und beim Berühren fluktuierten. Auf der linken Seite fand sich an der höchsten Stelle des Widerristes eine oberflächliche Wunde in Form einer Raute von der Größe einer Hand. In der Gegend des Schulterblattes, etwa bis zum Hals desselben, waren acht etwa wallnußgroße Knoten und direkt unterhalb fünf, welche ebenfalls fluktuierten.

Das Pferd, welches fieberfrei war, erhielt 4,5 g Neosalvarsan intravenös.

Die an den drei folgenden Tagen entnommenen Sekretproben zeigten hinsichtlich ihres Arsengehaltes negativen Befund.

In dem Leiden trat innerhalb der ersten acht Tage keine Änderung ein; es wurde eine zweite Dosis von 4,5 g Neosalvarsan intravenös appliziert. Da auch hierauf keine Wendung zum Besseren oder Schlechteren in dem Leiden eintrat, im Gegenteil die noch nicht aufgebrochenen Abszesse an Umfang zunahmen, wurde die Therapie geändert, indem am 17. Juni die Knoten aufgeschnitten und die Wunden mit dem Höllensteinstift ausgeätzt wurden.

Auch anschließend daran zeigte sich keine Änderung, weshalb am 30. Juni von einer dritten Dosis Neosalvarsan Abstand genommen wurde.

Fall 3: Lymphangitis.

Signalement: Rotfuchs, Wallach, Stern, 9 Jahre alt, Panjepferd. — Patient eines bayerischen Pferdelazarettes.

Im Verlauf der Abheilung eines Widerristdruckes traten in der Sattellage rechterseits im Bereiche der Lymphbahnen zahlreiche zerstreut liegende, kleine Abszesse auf, welche jeder Therapie Widerstand leisteten.

Am 3. Juni 1918 waren die Lymphgefäße der rechten Sattellage stark eingelaufen und deutlich sichtbar; im Verlaufe derselben zeigte sich eine große Zahl kleiner Wunden, welche die Größe eines Pfennigstückes und in ihrer Mitte jeweils eine kleine Öffnung hatten, aus welcher sich etwas Eiter entleerte. Die kleinen Wunden reichten bis auf halbe Höhe der Rippen und von der Schulter bis in die Nierengegend. An der höchsten Stelle des Widerristes war noch eine handflächengroße, oberflächliche Wunde da. Auf der linken Seite der Sattellage waren die kleinen Abszesse, die nur etwa 10 cm vom Widerrist nach abwärts reichten, zum größten Teil abgeheilt. Dem Pferd, welches völlig fieberfrei war, wurden 4,5 g Neosalvarsan in 150 ccm destilliertem, körperwarmem Wasser in die Vena jugularis infundiert.

Am 4. und 5. Juni wurden dem Wundsekret Proben entnommen und auf ihren Arsengehalt geprüft. Das Ergebnis war negativ.

Am 8. Juni wurde eine zweite Dosis Neosalvarsan gegeben.

Unbeeinflußt von den Neosalvarsandosen traten in der Zeit vom 5. bis 12 Juni in der Nierengegend neuerdings vier Knoten auf, welche am 12. Juni aufgeschnitten wurden und sich als Abszesse kennzeichneten.

Auch die zweite Dosis Neosalvarsan vermochte das Leiden in keiner Weise zu beeinflussen.

Nunmehr wurden die Wunden mit Jodtinktur bepinselt und am 20. Juni sogar mit Höllenstein geätzt. Auch dies beeinflußte das Leiden keinerlei.

Nachdem auch anfangs Juli in dem Leiden keine Änderung gesehen werden konnte, wurde von einer weiteren Neosalvarsantherapie Abstand genommen.

Ergebnis aus Abschnitt 4:

Wie aus den in diesem Abschnitt behandelten Fällen ersichtlich ist, wurde einmal völlige Heilung erzielt, während zweimal keine Heilung eingetreten ist. Die auf Arsen untersuchten Sekretmengen zeigten bei dem geheilten Pferd einen Tag nach der Neosalvarsaninfusion ein positives Ergebnis auf Arsen, am zweiten und dritten Tage eine zweifelhafte und am vierten eine negative Reaktion. Bei den beiden nicht geheilten Pferden war das Ergebnis der Sekretuntersuchung negativ. Bei dem geheilten Pferd wurde bemerkt, daß nach der Neosalvarsaninfusion die fieberhafte Temperatur plötzlich über Nacht auf die Norm zurückging, und zwar von 38,8 auf 38,2. Bei den beiden nicht geheilten Pferden zeigte sich keinerlei Beeinflussung des Leidens in irgendeiner Richtung. — Es mag noch darauf hingewiesen sein, daß das geheilte Pferd ein Blutpferd war; eine allgemeine Erfahrung ist es,

daß bei Blutpferden eine Heilung chirurgischer Leiden eher und rascher eintritt wie bei Kaltblütlern, und vielleicht kann der Heilerfolg damit in Zusammenhang gebracht werden. Bei den beiden nicht geheilten Pferden handelt es sich um Pferde kalten Schlages.

D. Zusammenfassung.

Neosalvarsan wird von den Haustieren, ohne schädigende Wirkungen auf den Körper und seine Organe, insbesondere auf die Augen, zu hinterlassen, sehr gut vertragen. Die Dosierung des Neosalvarsans richtet sich nach der Gattung, dem Alter und dem Gewicht des Tieres. Bei den hier angestellten Versuchen wurde bei intravenöser Anwendung für Pferde die übliche Dosis von 3—4,5 g gewählt, für Ziegen 0,6—0,9, d. i. 0,02 g pro kg Körpergewicht, für mittelgroße Hunde 0,15—0,45 g. Schädigungen oder nachteilige Folgen wurden bei dieser Art der Dosierung nicht beobachtet.

Sämtliche Versuche haben gezeigt, daß bei intravenöser Gabe die fieberhafte Körpertemperatur bei Leiden infektiöser Natur rasch auf die Norm sich einstellt, wobei eine Besserung im Allgemeinbefinden der Patienten Hand in Hand geht. Fieberhafte Temperatur bleibt unbeeinflußt, wenn Neosalvarsan auf Wunden aufgestreut oder als Salbe aufgestrichen oder als 2%ige Lösung auf die Hornhaut des Auges gepinselt wird, trotzdem in den einzelnen Leiden eine Besserung auftritt, ausgenommen bei Salbe.

Die Ausscheidung des Neosalvarsans erfolgt sehr rasch. In den Wundsekreten ist es 1—3 Tage nachweisbar, im Harn 2—5 Tage. Bei der Ausscheidung im Harn wurde bei Ziegen und Pferden die Beobachtung gemacht, daß das spez. Gewicht des Harnes beeinflußt wird. Das Vorhandensein von Arsen im Harn hat nämlich ein Sinken des spez. Harngewichtes zur Folge. Mit dem Verschwinden des Arsens im Harn schnellt das spez. Gewicht rasch auf seine frühere Höhe zurück.

Im Folgenden sind nun die in den einzelnen Abschnitten mit Neosalvarsan gemachten praktischen Erfahrungen niedergelegt.

I. Bei Keratitis infectiosa (Ziegen) führt Neosalvarsan intravenös oder kombiniert mit Oxytionat- oder 2%iger Neosalvarsanlösung zu einem vollen Heilerfolg. Vor allem ist sehr wichtig, daß sich die Milchergiebigkeit wie vor der Erkrankung wieder einstellt. Hornhautgeschwüre ohne bindegewebige Auflagerungen heilen ohne Störung ab und nur eine Macula corneae zeigt den früheren Defekt an. Milchige Trübungen der Hornhaut hellen sich auf und Ödeme der Augen gehen zurück. Bindegewebige Auf- und Einlagerungen der Hornhaut, z. B. Pannus, schnüren

sich, können jedoch nicht zur Resorption oder zum Abstoßen gebracht werden; das Gleiche gilt von Granulomen.

Von den behandelten Pferden in Abschnitt 2, 3 und 4 ist bemerkenswert, daß es sich bei den geheilten Pferden um Blutpferde handelt, während die nicht geheilten dem kalten Schlag angehörten.

II. Bei Hufkrebserkrankungen trat bei frischen Erkrankungen Heilung ein sowohl bei Aufstreuen von Neosalvarsan auf die Operationsstellen wie auch bei intravenöser Applikation des Präparates und gleichzeitigem Anlegen eines Trockenverbandes. Überflüssige Granulationen müssen noch mit dem Höllensteinstift weggeätzt werden. Ohne Operation kann Hufkrebs bei alleiniger intravenöser Gabe nicht zum Abheilen gebracht werden. Bei rezidivierenden Fällen zeigt sich nur scheinbar eine Besserung und bei der Operation kommt dann deutlich zutage, daß nur äußerlich eine Heilung eingetreten war. Der typische Geruch nach Hufkrebs fehlt bei geheilten und nicht geheilten Pferden. Über die Erkrankungen mit Hufkrebs können die Resultate als nicht vollständig betrachtet werden, da zur genauen Beobachtung Jahre erforderlich sind. Applikation von Neosalvarsansalbe eignet sich in der Hufkrebstherapie nicht.

III. Bei den behandelten Fällen von Widerristfistel konnte in einem Fall Heilung bei einem Blutpferd erzielt werden, wo es sich außerdem um frische Erkrankung handelte. Bei den beiden nicht geheilten Fällen wurde das Leiden, trotzdem Arsen in den Wundsekreten nachweisbar war, in keiner Weise beeinflußt. Bemerkenswert ist, daß es sich hierbei um Rezidiven handelte und die beiden Patienten dem kalten Schlag angehörten.

IV. Bei Lymphangitiserkrankungen wurde einmal bei einem Blutpferd Heilung erzielt, während zwei Kaltblütler nicht geheilt wurden. Arsen konnte nur im Wundsekret des geheilten Pferdes nachgewiesen werden.

Zum Schlusse sei noch erwähnt, daß Neosalvarsan auch ein vorzügliches Plastikum ist und sich bei stark im Nährwert heruntergekommenen Patienten empfiehlt, so daß Nachoperationen leichter überstanden werden. Gleichzeitig erfolgt eine Beeinflussung im Haarkleid, das eine schöne, glatte Beschaffenheit nach Neosalvarsandosen annimmt unter gleichzeitigem Abheilen von Ekzemen.

Literatur.

1. *Bachstez:* Keratitis parenchymatosa aus Nägeli: „Die moderne Salvarsan-Syphilistherapie". (Therap. Monatsh. 1916.)
2. *Bayer-Fröhner:* „Augenheilkunde".
3. *Benda:* „Salvarsan bei Augenkrankheiten". (Wochenschr. f. d. Therapie des Auges. 1911.)
4. *Bergman:* „Ansteckende Hornhautentzündung. Keratitis infectiosa, beim Renntier". (Deutsche tierärztliche Wochenschr. 1915.)
5. *Bertheim:* Handbuch der organischen Arsenverbindungen. 1913.
6. *Bierbaum:* „Salvarsan bei Tierkrankheiten". F. Chemotherapie: Aus „Paul Ehrlich, Festschrift zum 60. Geburtstag. 1914".
7. *Böttcher:* „Salvarsan bei Lichen ruber, Pemphigus und Psoriasis". (Inaug.-Diss. Leipzig, Aug. 1912.)
8. *Cohn:* „Zur Frage der lokalen Behandlung der Keratitis interstitialis mit Instillationen von Neosalvarsan". (Wochenschrift für die Therapie des Auges. 1912.)
9. *Dorschprung-Zelizo:* „Salvarsan bei der ulcerösen Lymphangitis des Pferdes". (Veterinärarzt. 1912, Nr. 2; russisch.)
10. *Dreyer:* „Drei Fälle von Salvarsanbehandlung". (Zeitschrift für Veterinärkunde. 1913.)
11. *Dun:* „Aktinomykose und Arsenstifte". (Münch. tierärztl. Wochenschrift, Band 57.)
12. *Fröhner:* „Arzneimittellehre".
13. *Gerber:* Aus „Seiffert: Krankheiten der Nase, des Rachens, des Kehlkopfes und der Luftröhre". (Jahresbericht der ges. Med. 1913.)
14. *Gerö:* „Behandlung der Aktinomykose mit Arsen". (Jahresbericht der Vet.-Med. 1913.)
15. *Groß:* „Erfolgreiche Behandlung des Lungengangräns durch Salvarsan". (Die Therapie der Gegenwart. 1916, Heft 12.)
16. *Großmann:* „Weidmannsheil". 1917. Nr. 8.
17. *Grouven:* „Zur Therapie des Pemphigus chronicus". (Archiv für Dermat. und Syphilis. Band 113; Lesser: Festschrift.)
18. *Gutenäcker-Moser:* „Die Lehre vom Hufbeschlag". 10. Aufl.
19. *Heine:* „Behandlung der Aktinomycesknoten mit Arsen". (Berliner Tierärztl. Wochenschr. 1897.)

20. *Hoehl:* Aus „Nägeli: Die moderne Salvarsan-Syphilistherapie". (Therap. Monatsh. 1916.)
21. *Holmes, E.:* „Mitteilung über einige interessante Erfolge bei Krebs und Hufkrankheiten der Pferde mit innerlicher Anwendung von Arsenik". (Exp. stat. rec. Vol. 29. Nr. 8.)
22. *Holmes, J. D. E.:* „Beobachtungen über die innerliche Anwendung des Arseniks bei Hufkrebs und anderen Krankheiten des Pferdefußes". (Agricult. res. inst. bull. 1912, Nr. 32.)
23. *Igersheimer:* Aus „Nägeli: Die moderne Salvarsan-Syphilistherapie". (Therap. Monatshefte 1916.)
24. *Kettner:* „Über Salvarsan bei der Brustseuche der Pferde". (Berliner Tierärztl. Wochenschr. 1913, Nr. 21 und 22.)
25. *Kitt:* „Pathologische Anatomie der Haustiere". 4. Aufl.
26. *Kovacs:* „Über die Behandlung der Aktinomykose". (Allat. Lapok. 1917, Nr. 29.)
27. *Kovanyi:* „Über die Behandlung der Aktinomykose mit Arsen". (Jahresber. der Vet.-Med. 1917.)
28. *Leblanc:* „Die Behandlung des Strahlkrebses". (Journ. de méd. vét. 1910.)
29. *Liphardt:* „Zur Behandlung von Aktinomycesgeschwülsten beim Rind". (Berliner Tierärztl. Wochenschrift. 1895.)
30. *Lipp:* „Lehrbuch der Chemie und Mineralogie".
31. *Matthies:* „Beseitigung eines hartnäckigen Ekzems mittels Salvarsan". (Zeitschrift für Veterinärkunde 1912.)
32. *Merz:* „Salvarsan- und Chininbehandlung des Pemphigus vulgaris". (Deutsche med. Wochenschr. 1911.)
33. *Meyer und Gottlieb:* „Experimentelle Pharmakologie." 3. Auflage. 1914.
34. *Möller:* „Lehrbuch der speziellen Chirurgie". 2. Auflage.
35. *Nägeli:* „Die moderne Salvarsan-Syphilistherapie". (Therap. Monatshefte 1916.)
36. *Palmgren:* „Salvarsanbehandlung anderer Krankheiten als der Brustseuche". (Svenk Vet. Tidskr. 1914.)
37. *Polland:* „Lichen ruber planus durch Salvarsan geheilt". (Wiener Klinische Wochenschrift. Band 25.)
38. *Rips:* „Die bisherigen Ergebnisse der Salvarsanbehandlung". (Zeitschr. f. Veterinärkunde 1912.)
39. *Röder:* „Arseniksalbe bei Aktinomyces bovum". (Sächs. Ber. 1890.)
40. *Rosenmayer:* Aus „Nägeli: Die moderne Salvarsan-Syphilistherapie". (Therap. Monatshefte 1916.)
41. *Schulze:* „Behandlung der Aktinomykose". (Berliner Tierärztl. Wochenschr. 1899.)
42. *Sellnick:* „Verschiedene Mitteilungen aus dem Felde". (Zeitschrift f. Veterinärkunde 1918, Heft 1.)

43. *Seifert:* „Krankheiten der Nase, des Rachens, des Kehlkopfes und der Luftröhre". (Jahresbericht der gesamten Medizin. 1913.)
44. *Seiffert:* „Erfolgreicher Gebrauch des Arsens bei Pruritus". (Zeitschrift für Veterinärkunde 1914.)
45. *Simon:* „Behandlung der inoperablen Geschwülste". (Therapeutische Monatshefte 1914.)
46. *Spute:* „Erfolgreiche Behandlung von Gesichtskrebsen durch Einstichelung von Eisenoxyduloxyd kombiniert mit Arseninjektion". (Berliner Klinische Wochenschr. 1913, Nr. 24.)
47. *Stödter:* „Behandlung der Brustseuche mit Neosalvarsan". (Berliner Tierärztl. Wochenschr. 1913, Nr. 11.)
48. *Stümpke:* „Über die günstige Beeinflussung des Pemphigus durch Salvarsan". (Berliner Klinische Wochenschr. 1912.)
49. *Sutton:* „Salvarsan bei chronischem Pemphigus". (Brit. med. and surg. journ. 1911, März.)
50. *Tappeiner:* „Arzneimittellehre".
51. *Tièche:* „Über 2 Fälle von Plaut-Vincent'scher Stomatitis ulcerosa". (Schweizer Korresp.-Blatt 1913, Nr. 51.)
52. *Töpper:* „Die Behandlung der akuten Rehe mit Neosalvarsan". (Zeitschrift für Veterinärkunde. 1916.)
53. *Treupel:* „Blutbefund bei Dermatitis herpetiformis unter dem Einfluß der Behandlung mit Salvarsan und Serum". (Inaug.-Diss. Jena 1913.)
54. *Unglert:* „Neosalvarsan in der Praxis". (Deutsche Tierärztl. Wochenschr. 1916, Nr. 17.)
55. *Vogg:* „Aktinomykose". Wochenschrift für Tierheilkunde 1901.)
56. *Weygold:* „Hufkrebsbehandlung mit Neosalvarsan". (Berliner Tierärztl. Wochenschr. 1917, Nr. 22.)
57. *Wolff:* „Ein mit Ehrlich-Hata 606 geheilter Fall von Pemphigus vegetans". Unterels. Ärzteverein. 16. Dezbr. 1910.)
58. *Zeller:* „Behandlung und Heilung von Krebskranken durch innerlich und äußerlich angewendete Mittel". (Münchener med. Wochenschr. 1912, Nr. 34.)
59. *Zürn:* „Heilung des Hufkrebses durch Neosalvarsan". (Zeitschrift für Veterinärkunde. 1918, Nr. 1.)

Nachtrag:

60. *Houdemer:* „Traitement de la lymphangite épicootique par le Neosalvarsan". (Rev. gén. méd. vét. 1913. T 21, p. 4.)
61. *Stroh:* „Das sog. seuchenhafte Erblinden der Gemsen". (Der Deutsche Jäger 1918, Nr. 1.)

Lebenslauf.

Am 13. Februar 1892 zu Augsburg geboren, besuchte ich dort die Volksschule. Im Alter von 10 Jahren kam ich an das Humanistische Gymnasium St. Stephan und trat nach fünf Jahren an das Gymnasium Bayreuth über, wo ich im Jahre 1911 das Reifezeugnis erhielt. Im Herbst des gleichen Jahres bezog ich zum Studium der Veterinärmedizin die K. Tierärztliche Hochschule in München, die ich 7 Semester lang besuchte. Im Sommersemester 1915 erwarb ich mir an der Tierärztlichen Hochschule Hannover die Approbation als Tierarzt. Bei Ausbruch des Krieges meldete ich mich am 3. August 1914 beim 6. Chevauleger-Regiment als Kriegsfreiwilliger und stand vom März 1915 bis anfangs April 1918, bis zu meiner Verwundung, ununterbrochen an der Front, wo ich mir den Bayerischen Militärverdienstorden IV. Kl. mit Schwertern und das Preußische Eiserne Kreuz II. Kl. erworben habe.

Ich benütze diese Gelegenheit und spreche auch hier meinen hochverehrten Lehrern Herrn Professor Dr. Brandl und Herrn Professor Dr. Mayr für die Gelegenheit, welche mir die Herren zum Arbeiten gaben, sowie für die vielseitige Anregung und das mir sonst bewiesene freundliche Entgegenkommen meinen ergebensten Dank aus.